Beiträge

zur

Kenntnifs der Krankheiten des Hüftgelenkes,

Malum coxae senile,

Coxalgie und Fractura intracapsularis colli femoris.

Von

A. Wernher,

Professor der Chirurgie und pathologischen Anatomie, Director des chirurgischen Klinikums an der Universität zu Gicfsen.

Mit drei Steindrucktafeln.

Giefsen, 1847.

J. Ricker'sche Buchhandlung.

Digitized by the Internet Archive
in 2016 with funding from
Wellcome Library

https://archive.org/details/b22006333

Die wichtigsten Fortschritte in dem Gebiete der Pathologie verdanken wir der Verbindung ausgedehnter klinischer Beobachtungen mit anatomisch-pathologischen Untersuchungen. Keiner dieser Wege genügt für sich allein, um unsere Einsicht in das Wesen bisher dunkler Krankheitsprocesse aufzuklären. Ueber gar viele Krankheitsprocesse bekämpfen sich nur um defswillen auch jetzt noch verschiedene und oft sehr entgegengesetzte Ansichten, weil jene entweder vorzugsweise nur klinisch, oder nur anatomisch untersucht worden sind, weil die Ergebnisse der einen Untersuchungsweise nicht dazu benutzt worden sind, die der andern zu berichtigen, oder weil das seltene Vorkommen einer Krankheit und die noch seltnere Gelegenheit zur anatomischen Untersuchung ihrer Producte, die Beobachter genöthigt hat, aus vereinzelten Wahrnehmungen Schlüsse zu ziehen, welche auf unvollständigen Thatsachen und häufig auf vorgefafsten Meinungen fufsend, nothwendig irrig sein müssen. — Hierin liegt aber auch die Aufforderung für die, deren Stellung ihnen Gelegenheit gibt, ausgedehntere und genaue klinische und anatomische Beobachtungen zu machen, diese zur Erweiterung der Kenntnisse dunkler Krankheitsprocesse anzuwenden.

In dieser günstigen Stellung befindet sich der Verfasser, als Director eines Hospitals und Vorsteher eines reichhaltigen anatomisch-pathologischen Museums, dessen Kern die ehemals von Sömmering'sche Sammlung ist, deren Reichthum es möglich macht, selbst von seltener vorkommenden Krankheits-

producten ganze Suiten zu untersuchen und somit auf das Vollständigste den Entwickelungsgang einer Krankheit von ihrer ersten Entstehung bis zu ihrer Vollendung und die Formen, unter denen sie sich in ihren verschiedenen Stadien darstellt, zu untersuchen. Da die meisten Präparate des hiesigen pathologischen Museums und namentlich alle neu erworbenen, von ausführlichen Notizen über den Krankheitsverlauf begleitet sind, da viele von Kranken herrühren, welche ich selbst bei ihren Lebzeiten behandelt habe, so wird dadurch die gegenseitige Vervollständigung der anatomischen Untersuchung durch die klinische Beobachtung aufserordentlich erleichtert und es auf diesem doppelten Wege möglich gemacht, nicht werthlose Resultate für die Erkenntnifs mancher, sowohl anatomisch, als klinisch weniger bekannter Krankheitsprocesse zu erlangen.

So vielfach auch die Krankheiten der Gelenke zum Gegenstande specieller Untersuchungen gemacht worden sind, so hat doch die neueste Zeit gelehrt, wie vieles, besonders in anatomisch-diagnostischer Beziehung, noch lückenhaft ist. Gerade aber über Krankheiten der Knochen und Gelenke enthält die hiesige pathologisch-anatomische Sammlung einen reichen Schatz werthvoller Präparate. Aus einem Theile derselben habe ich das Material zur nachstehenden Abhandlung entnommen, deren Zweck die Aufhellung eines weniger bekannten und bestrittenen Krankheitszustandes der Gelenke, besonders des Hüftgelenkes ist.

Giefsen, 1. April 1847.

Wernher.

Established 1779

Im Jahre 1836 erschien von mir ein kleiner Aufsatz über eine Krankheit des Hüftgelenkes, die bisher in Deutschland unbeachtet geblieben war und deren Erscheinungen bald mit denen der Coxalgie, bald mit denen der Intracapsularfractur des Schenkelhalses verwechselt wurden. Ich selbst hatte die Anregung durch einen Aufsatz von R. W. Smith, der mir aber bis jetzt nur durch einen Auszug in Froriep's Notizen Bd. 43, p. 297 bekannt geworden ist, erhalten. Die Originalarbeit von R. W. Smith, in Dublin journ. of med. sc. Vol. VI, Sept. 1834, habe ich mir leider bis jetzt nicht verschaffen können. R. Smith nannte die Krankheit Malum coxae senile, weil er sie nur bei alten Leuten beobachtete. Auch meine erste Beobachtung, auf welche sich meine Arbeit stützte, wurde bei einem älteren Manne gemacht, und ich hatte daher keinen Grund, von der Benennung der Krankheit, welche ihr Smith gegeben hatte, abzuweichen. — Ich konnte nicht hoffen, nach einer einzigen Beobachtung, die mir nicht einmal die Gelegenheit dargeboten hatte, die Diagnose durch die Section zu vervollständigen, ein vollkommen genügendes Bild von der Krankheit, ihren Erscheinungen, ihrem Verlaufe und ihrem Wesen gegeben zu haben. So viel hatte mich aber doch eine mehrmonatliche Beobachtung jenes Falles gelehrt, dafs das sogenannte Malum coxae senile eine Krankheit sey, deren Unterscheidung von der Coxalgie eben so wichtig in theoretischer, als in practischer Beziehung ist. — Fortgesetzte Beobachtungen in der Hospital- und Privatpraxis, so wie die Benutzung eines reichhaltigen anatomisch-pathologischen Cabinets, haben mir erlaubt, meine frühern Ansichten über die fragliche Krankheit zu bestätigen und sie durch die noch fehlenden anatomischen Untersuchungen zu ergänzen und zu vervollständigen.

Weder in England, wo es zuerst beschrieben wurde, noch in Deutschland, hat das Malum coxae senile diejenige Aufmerksamkeit gefunden, welche die Wichtigkeit des Gegenstandes zu erfordern scheint.

Die erste Anregung wurde in England selbst wohl von Benjamin Bell gegeben, durch die Beschreibung, welche er von der von ihm sogenannten Interstitial-

Resorption des Schenkelhalses gegeben hat (B. Bell remarks on interstitial resorption of the neck of the thigh-bone. Edinb. 1824). Die ersten Fälle, die ihm zur Beobachtung kamen, fanden sich bei alten Leuten und er glaubte demnach die Krankheit als eine Folge des höheren Alters betrachten zu müssen. In seinem späteren Werke nahm er jedoch diese Ansicht zurück (on the diseases of the bones), indem ihm Beobachtungen der Interstitial-Resorption bei jungen Leuten, selbst bei Kindern, zur Kenntnifs gekommen waren, wo auch nicht beide, sondern nur das eine Hüftgelenke ergriffen war. Das Bild, das er nun giebt, ist aus beiden Zuständen gemischt, den Zeichen des Marasmus senilis und einer der Entzündung nahestehenden Krankheit. A. Cooper scheint nur die Interstitial-Resorption bei sehr alten Leuten und als Folge des hohen Alters gekannt zu haben. In den neueren systematischen Werken englischer Aerzte über Gelenkkrankheiten, namentlich bei Coulson, ist unserer Krankheit nicht gedacht. Französische Schriftsteller scheinen sie ganz unbeachtet gelassen zu haben. In dem neuesten Werke von Maisonneuve (de la coxalgie) ist sie eben so wenig zur Diagnose benutzt, als in andern Aufsätzen von Bonnet etc. über die Hüftgelenkentzündungen. — Nur im Museum d'anatomie pathologique de la faculté de médecine de Paris t. II, p. 819 ist sie als Arthrocace senile beschrieben, ohne dafs jedoch für die Praxis, für die Erscheinungen im Leben und für die Erkennung des Wesens der Krankheit irgend eine Consequenz aus dieser Beschreibung zu ziehen wäre. — Von deutschen Aerzten hatte ich die Genugthuung, dafs Chelius und Stromeyer die Krankheit nach meiner Beschreibung erkannten, und die Nothwendigkeit für die Praxis, sie von der Coxalgie zu trennen, zugestanden. (Stromeyer, Beiträge zur operativen Orthopädik p. 122 und Chelius Handbuch Bd. 1.) Beide haben jedoch keine weitere wesentliche Hinzufügungen zu dem früher von mir gegebenen gemacht, und das Wesen der Krankheit nicht weiter aufgeklärt. Dagegen versprach Fricke, Gegenbemerkungen gegen meine Ansicht (Fricke und Oppenheim Zeitschrift Bd. V. p. 171). Zu meinem grofsen Bedauern und gewifs zum Nachtheile der Wissenschaft, hat der Tod dem ausgezeichneten Wundarzte nicht erlaubt, sein Versprechen zu erfüllen. E. Schlegel hat die Krankheit in einer eignen Dissertation, de malo coxae senili, duobus exemplis insignibus illustrato. Jenae 1842, abgehandelt und die Geschichte zweier eignen, unter der Aufsicht von Schoemann behandelter Fälle, hinzugefügt. Auch Schoemann selbst hat in Schmidt, Encyclopädie der gesammten Medicin Bd. IV, p. 493, eine besondere Abhandlung über das Malum coxae senile geliefert. Rokitansky erwähnt die Krankheit (pathol. Anatomie Bd. II, p. 200. 202. 228), ohne jedoch, wie es der Plan seines Buches schon nicht erlaubt, auf die Symptomatologie und den Verlauf einzugehen und selbst ohne, wie ich mir in dem Nachfolgenden zu beweisen getraue, die

Ursachen der anatomischen Veränderungen richtig darzustellen. — Die neueste Aeufserung über das Malum coxae senile findet sich in einem Aufsatz von Roser, Resumé der neueren Ansichten über Coxalgie, in Roser u. Wunderlich Archiv für physiologische Heilkunde, Bd. I, p. 218. — Er sagt : „Die Aufstellung des Malum coxae senile fand von mancher Seite her Beifall. Nach unsrer Ansicht that man Unrecht, das längst bekannte, obgleich vernachlässigte Factum von der Abschleifung der Gelenkflächen zu einer besondern Art von Krankheit zu machen. Bei einer veralteten Luxation erfahren die Gelenkflächen dieselbe Veränderung. Man wird also wohl annehmen können, dafs jede Entzündung im Gelenk, welche den Gelenkknorpel zerstört, eine solche Abschleifung und Eburnation hervorbringt. Wir schliefsen uns hierin der Ansicht von Delpech, Lesauvage, B. Cooper und vielen Andern an, welche die erwähnte Affection nur als einen Ausgang der chronischen Gelenkentzündung betrachten.“ — Ich brauche dem Kundigen wohl kaum zu bemerken, wie oberflächlich und schief diese Kritik ist, welche ihre Basis von einer einzigen Erscheinung, die sich allerdings auch bei andern Gelenkkrankheiten findet, die aber von mir als eine secundäre, erst im späteren Verlaufe auftretende, bezeichnet worden ist, hernimmt und alles übrige vernachlässigt. Der weitere Verlauf dieser Darstellung wird zeigen, dafs das Malum coxae senile allerdings von andern chronischen Entzündungen der Hüfte, namentlich der Coxalgie, unterschieden werden mufs, und dafs diese Unterscheidung, besonders auch für die Praxis, von der gröfsten Wichtigkeit ist.

Fortgesetzte vielfache Beobachtungen bei Lebenden, gewissenhafte Untersuchungen an der Leiche, Vergleichung zahlreicher Präparate unseres pathologischen Museums, so wie sorgsame Vergleichungen der Symptome mit analogen in andern Gebilden, haben in mir die Ueberzeugung festgestellt, dafs der primäre Sitz des Malum coxae senile gar nicht in dem Gelenke selbst, sondern in den umgebenden Muskeln ist, die in einem höheren oder geringern Grade chronisch entzündet angetroffen werden, und dafs durch energische Behandlung im ersten Beginne der Krankheit es möglich ist, die secundären Veränderungen in dem knöchernen und Bandapparate des Gelenkes, fast gänzlich zu verhüten. Die Veränderungen in dem Gelenke sind um so beträchtlicher, je länger die Krankheit schon gedauert hat, und je weniger zweckmäfsig die Behandlung von Anfang an war. — Allerdings hängen diese Veränderungen in dem festen und dem Bandapparate von chronischer Entzündung ab, aber es ist doch gewifs nicht gleichgültig, ob diese Entzündung von einer nicht eingerichteten Luxation, oder von der Gegenwart von Knorpelconcrementen im Gelenke, oder, wie hier, von chronischer Muskelentzündung, oder von irgend einer andern Ursache abhängt, und, trotz der absprechenden Bemerkung von

Roser, mufs ich die Wichtigkeit dieser Unterscheidung eben so wohl festhalten, als auch, dafs das Malum coxae senile als besondere Krankheit bisher nicht gehörig bekannt war, behaupten.

Da die Bezeichnung Malum coxae senile weder in sprachlicher Beziehung richtig ist, noch auch die Krankheit, die sehr häufig bei sehr jungen Leuten vorkommt, zweckmäfsig bezeichnet, so werde ich sie in den nachfolgenden Bemerkungen nicht weiter gebrauchen, sondern an ihrer Stelle mich der Bezeichnung chronische Hüftmuskelentzündung bedienen. Die Feststellung dieser Krankheit, als ein morbus sui generis, beruht auf der anatomischen Untersuchung, wefshalb ich die Beschreibung der Ergebnisse derselben vorausstelle.

Von Anfang an und lange bevor in der Gestalt der Gelenkknochen, so wie in der Structur der Knorpel bedeutendere Veränderungen sich nachweisen lassen, findet man die Muskeln in dem Zustande, wie sie bei jeder chronischen, nicht dyscrasischen Entzündung angetroffen werden. Das Fett haltende Zellgewebe, sowohl in der Umhüllung des Muskels, als zwischen den einzelnen Muskelbündeln, ist geschwunden, und durch ein festes, weifses, faseriges Exsudat ersetzt. Die Muskelfasern sind durch dieses Exsudat umhüllt und offenbar zum Theile verdrängt, sie sind etwas entfärbt, blafsröthlich, gelblich, Sehnenfasern ähnlich, nach Rokitansky haben sie ihre Querstreifen verloren. — Je länger die Entzündung gedauert hat, desto bläfser, magerer und kürzer sind die kranken Muskeln geworden. — Sie sind weniger beweglich, theils durch die Erfüllung der Zwischenräume zwischen den einzelnen Muskelfasern mit festeren, fast knorpeligen Exsudaten, theils durch die innigere Verbindung der einzelnen Muskeln untereinander, mit dem benachbarten Periosteum, dem von Fett entblöfsten Zellgewebe und durch dieses mit der fester anliegenden Haut.

An dem Hüftgelenke findet man diese Veränderungen in der Regel am stärksten ausgeprägt an den Glutaeen und dem Pectineus.

Auffallender, als die Veränderungen in den Muskeln, sind die in den festen Parthien des Gelenkes, besonders in den Knochen, dem Gelenkkopfe, dem Schenkelhalse, der Pfanne u. s. w., so wie in den Knorpeln. Da man die anatomischen Veränderungen, wie es scheint, nur an macerirten und getrockneten Knochen studirt hat, so sind diese secundären Abweichungen bei weitem mehr bekannt geworden, als ihr Verhältnifs zu den primären Störungen in den Muskeln. Da somit die eigentliche Ursache der Krankheit unbekannt blieb, war es natürlich, dafs man auf fehlerhafte Theorien verfiel, um die Entstehung der Form- und Structurveränderungen in den Knochen zu deuten.

Die wichtigsten hier zu notirenden Abweichungen beziehen sich auf die Form und Richtung des Gelenkkopfes, des Schenkelhalses, des Trochanters und der Röhre des Femur, ferner auf die gleichen Verhältnisse an der Pfanne und den übrigen Theilen des ungenannten Beines.

Constant ist die Richtung des Schenkelhalses und des Gelenkkopfes verändert. Die Richtungsveränderung ist nur durch eine doppelte Bewegung zu erklären. Schenkelhals und Gelenkkopf sind herabgesunken, oder, was dasselbe ist, der Trochanter ist höher hinaufgestiegen. Daher bildet eine Linie, welche durch den Mittelpunkt des Gelenkkopfes in die Achse des Schenkelhalses gezogen ist, mit einer zweiten, die durch die Achse der Schenkelröhre geht, in wenig fortgeschrittenen Fällen nach unten einen geringeren stumpfen Winkel, als im normalen Zustande, in mehr fortgeschrittenen einen rechten, und in sehr ausgebildeten Fällen sogar einen spitzen Winkel (cfr. Bell, on the diseases of the bones, fig. 2; A. Cooper, fig. 6, tab. XII; Musée Dupuytren, tab. 24, fig. 555, 561, 564; Taf. I, Fig. B[1]; II, Fig. 1; III, Fig. 1, 3). Durch die zweite Bewegung geht, wenn wir uns den Gelenkkopf als in der Pfanne feststehend denken, der Trochanter nach hinten. Betrachtet man das Schenkelbein von oben, so dafs das Auge auf die Spitze des Trochanters und die obere Fläche des Gelenkkopfes fällt, so sieht man den Schenkelhals zwischen beiden eine halbrunde Linie, deren Aushöhlung nach hinten sieht, beschreiben. Manchmal ist diese Linie nicht abgerundet, sondern winklig, in der Mitte wie eingeknickt (Taf. III, Fig. 3; Taf. I, B). Der Gelenkkopf sitzt nicht mehr centrisch auf dem Schenkelhalse, auf der vordern Fläche springt sein Rand weniger, und, in irgend ausgebildeten Fällen, gar nicht mehr über der Fläche des Schenkelhalses vor, diese geht, einige Ausnahmsfälle, die durch die ungewöhnliche Form des Schenkelkopfes bedingt werden, abgerechnet, ohne abgesetzte Grenze in den Rand des Schenkelkopfes über (Taf. III, Fig. 3). An der hintern Seite dagegen steht der Rand desselben um so mehr und in der Regel selbst mehr als im normalen Zustande über die hintere Fläche des Schenkelkopfes hervor. — Der Schenkelhals ist im Ganzen verkürzt, besonders aber, wie sich aus dem Vorbemerkten von selbst versteht, auf seiner hinteren Seite. Die Fälle sind nicht selten, wo der Gelenkkopf unmittelbar auf dem Trochanter aufsitzt Taf. I, Fig. B; Taf. II, Fig. 1; Taf. III, Fig. 1), oder zwischen beiden doch nur ein Zwischenraum von nur wenigen Linien besteht. Der Anschein einer unmittelbaren Verbindung zwischen beiden wird häufig durch zahlreiche Exostosen, welche den Trochanter, den Rest des Schenkelhalses und den Rand des Gelenkkopfes besetzen, noch vermehrt. Auch in der Richtung von oben nach abwärts ist die centrale Anheftung des Gelenkkopfes an den Schenkelhals aufgehoben, er ist noch mehr als dieser herabgedrängt, und bildet defswegen, wenn die Krankheit Zeit hatte sich

vollkommen zu entwickeln, keinen über den Schenkelhals vorspringenden Rand, um so viel mehr springt derselbe nach unten und hinten hervor. Im Gegentheile kann es geschehen, dafs der Schenkelhals eine vorspringende spitze Kante über den obern Rand des Schenkelkopfs hervortreten läfst, welches oft täuschend den Anschein giebt, als ob der Schenkelhals gebrochen und, zu tief angesetzt, wieder geheilt wäre (Taf. III, Fig. 1). Durch diese zusammengesetzte Bewegung geschieht es, dafs in vollkommen ausgebildeten Fällen die Spitze des Trochanters höher steht, als der höchste Punkt des Gelenkkopfes. Das pathologische Kabinet zu Giefsen besitzt mehrere Präparate, an welchen die Spitze des Trochanters um 6 und mehr Linien, bis zu 1 Zoll, höher als der oberste Rand des Gelenkkopfes, und der untere dieses tiefer steht, als der Trochanter minor (Taf. III, Fig. 1^1). Bell, on the diseases of the bones, versichert, mehrere Fälle gesehen zu haben, wo der Gelenkkopf auf dem Trochanter minor auflag. An einem Präparate seiner Sammlung findet sich an der obern Fläche des kleinen Rollhügels eine kleine Höhle zur Aufnahme des innern Randes des Gelenkkopfes.

Die Form des Gelenkkopfes hat stets gelitten, er besitzt in keinem Falle mehr seine regelmäfsige, glatte, halbkugelige Gestalt. — Es kommen hier zweierlei Abweichungen vor. Entweder ist der Durchmesser des Gelenkkopfes von vorn nach hinten mehr als die übrigen Durchmesser verkleinert und der Gelenkkopf ist dadurch flach, kuchenartig geworden (Taf. III, Fig. 4), oder die Abweichung ist dieser grade entgegengesetzt, der Durchmesser von vorn nach hinten ist der längste, aber die von oben nach unten und querüber sind viel geringer, als sie sein sollten. Der Gelenkkopf ist hierdurch länglicher, oval, oder pyramidalisch geworden, oder dreieckig, von oben nach unten abgeschärft. Diese letztere Form ist bei weitem häufiger, als die erstere; unter 20 Präparaten, die unser Museum besitzt, kommt die erste nur 2 mal vor. Zuweilen ist die Form des Gelenkkopfes, abgesehen von seiner excentrischen Stellung auf dem Schenkelhalse, fast gar nicht verändert. Dieses ist jedoch noch seltener.

Die bis jetzt beschriebenen Veränderungen in der Gestalt des Gelenkkopfes hängen entschieden von einem Schwinden, von Verdrängung der Knochensubstanz ab, der, wie auch Bell l. c. angiebt, keine Erweichung vorausgeht. Der Gelenkkopf ist immer kleiner, weniger massenhaft, als er sein sollte, niemals in frisch entstandenen, noch weniger in veralteten Fällen aufgebläht, wie Rokitansky behauptet, und wie auch die Herausgeber der Beschreibung des Musée Dupuytren, die sich aber an vielen Stellen widersprechen, angeben. — Auch die Zeichnungen zu der Beschreibung des Musée Dupuytren zeigen alle eine mehr oder minder beträchtliche Verkleinerung des Gelenkkopfes. Die Verkleinerung geht in sehr ausgebildeten Fällen fast

bis zum gänzlichen Verschwinden, was um so deutlicher wird, wenn man solche Knochen durchschneidet und dabei sieht, wie viel von dem scheinbaren Reste des Gelenkkopfes eigentlich dem Schenkelhalse zukommt, über und in welchen erster sich wie weiches Wachs eingedrückt hat. Sehr bezeichnend ist hierfür ein Präparat in unsrer Sammlung Nr. 424 (Taf. III, Fig. 1), fast vollkommen gleich Nr. 555 des Musée Dupuytren. Dieser Widerspruch von angeblicher Vergrößerung, bei wirklicher Verkleinerung, löst sich auf, wenn man den Rest des Gelenkkopfes von den rings um ihn herum und besonders an seinem Rande abgelagerten Exostosen unterscheidet.

Untersucht man einen macerirten und getrockneten Knochen, so findet man den ganzen Umfang der eigentlichen Gelenkfläche rauh, bis auf eine, oft sehr kleine Stelle, die mit einer festen, polirtem Gyps oder Porzellan ähnlichen Knochenlamelle bedeckt ist. Diese Knochenlamelle liegt stets nach oben und vorn; ihre Gestalt ist rundlich, oval, halbmondförmig, unregelmäßig. Ihr äußerer Rand steht über die Fläche, welche vor der Maceration von dem Knorpel eingenommen war, um beinahe so viel hervor, als die Dicke dieser beträgt. — In der Mitte findet man diese Knochenlamellen nur in sehr ausgebildeten und veralteten Fällen ununterbrochen und dann häufig, was für das Alter des Zustandes spricht, wie die Achse eines Rades ausgefahren, gefurcht. Bei weitem häufiger ist sie an getrockneten Knochen von zahlreichen kleinen, meist rundlichen, oder unregelmäßigen Löchern unterbrochen, welche, wie man auf Durchschnitten leicht sieht, bis zu der unveränderten Corticalschichte des Knochens dringen. — Hie und da stehen auf dem Boden dieser Löcher kleine Knochenplättchen, welche nicht vollkommen bis zur Höhe der polirten Fläche sich erheben. Gewöhnlich findet man auf dem Umfange des Schenkelkopfes nur eine glatte Fläche, seltener deren mehre, welche durch breitere Zwischenräume und Lücken zwischen den emailartig abgeschliffenen Knochenlamellen von Knorpeln ausgefüllt, welche, in feuchtem und frischem Zustande, über der Knochenfläche als kleine flache Wülste, oder Warzen, hervorragen. — Nur mit jener emailartigen Knochenoberfläche berührt der Gelenkkopf eine ähnlich gestaltete, gegenüberliegende der Pfanne. Der ganze übrige Umfang der Gelenkfläche, die, wie man sich leicht überzeugen kann, außer Contact mit der Pfannenoberfläche steht, ist rauh und mit Knochenauswüchsen besetzt, die aber, an nicht macerirten Präparaten, ebenfalls mit sehr dickem Knorpel überzogen sind. Am stärksten sind diese Exostosen an der untern Hälfte des Gelenkkopfes und an dem Rande desselben. Sie bilden häufig grade nach abwärts eine Art Haken, welcher in die Incisura acetabuli paßt, oder einen hervorstehenden, überhängenden Saum, welcher ähnliche Auswüchse an dem Limbus der Pfanne berührt, an welchen sich sogar zuweilen, als Spuren langdauernder Be-

rührung, abgeschliffene Gelenkflächen finden, und durch welche die Bewegungen im Leben nothwendig sehr gehindert werden mufsten (Taf. III, Fig. 2, a).

Dieser überhängende, von Exostosen gebildete Rand, berührt an der obern und vordern Fläche am frühesten den Trochanter und verschmilzt mit demselben, an der hintern und untern Fläche bleibt er länger frei, wie sich aus der Art, wie sich der Schenkelhals, den er gleich einer Scheide umgiebt, verbiegt, von selbst ermessen läfst. Alle diese Exostosen sind in frischem Zustande von einer Knorpelschichte, die da dicker, dort dünner aufliegt, überkleidet. Sie beschränken sich meistens auf den Rand des Gelenkkopfes, des Trochanter major, gehen aber auch zuweilen sehr weit an dem Femur herab. Abbildungen eines ausgezeichneten Falles letzterer Art giebt Trioen observ. med. chirurg. fasc., tab. XI et XII.

An der Pfanne finden sich ähnliche Veränderungen, wie an dem Gelenkkopfe. Sie hat ihre Lage verändert; sie ist mehr nach oben, wodurch sie sich der Spina anterior ossis ilei nähert und nach hinten gerückt. — An einem Präparate unserer Sammlung beträgt die Entfernung zwischen dem obersten Saume des Pfannenrandes und der Spina anterior nur 3 Linien. An andern ist sie zugleich so weit nach hinten gewichen, dafs eine perpendikuläre Linie, welche ihren hintern obern Rand tangirt, in die Aushöhlung der Incisura ischiatica major fällt (Taf. II, Fig. 2). In der Gestalt der Pfanne bemerkt man eine doppelte Verschiedenheit. Einige Pfannen sind aufserordentlich tief, fast cylindrisch, mit stumpf abgerundetem Ende, oder mit noch einem umgeschlagenen äufseren Rande, andere, und zwar die meisten, sind flachere Gruben geworden.

Die starken, cylinderförmig vertieften Pfannen erhalten diese Gestalt vorzugsweise durch bedeutende Knochenablagerungen, welche sich vorzugsweise an dem obern und hintern Rande absetzen (Taf. II, Fig. 2, a a). In dem ausgebildetsten Falle, den unsere Sammlung besitzt, ragen sie um 14 p. Linien über die Fläche der Darmbeinschaufel hervor und die Tiefe der Pfanne, von der höchsten Stelle dieses Saumes bis zu ihrem Boden gemessen, beträgt genau 2 Zoll. Zuweilen ist der äufserste Saum nach innen zu umgekrempt, so dafs der Gelenkkopf nur mit Schwierigkeit aus der Pfanne genommen werden kann. In einem Präparate unserer Sammlung ist der Gelenkkopf zwar in der Pfanne vollkommen beweglich, kann aber nicht aus derselben herausgezogen werden (Taf. III, Fig. 2). — An dem untern Rande ist die Pfanne viel weniger tief, sie beträgt z. B. an dem oben erwähnten Präparate nur $1\frac{1}{2}''$.

Auch die flachen Pfannen erhalten ihre Gestalt durch einen neu gebildeten Knochenrand, der sich an das Supercilium acetabuli angesetzt hat. Dieser Rand steht jedoch nicht senkrecht, wie bei den vertieften Pfannen, sondern ist schief

nach aufwärts gegen die Schaufel des Darmbeins umgeschlagen. Die Oeffnung dieser Pfannen ist daher, verhältnifsmäfsig zu ihrer Tiefe, sehr weit. Die Erweiterung geht vorzugsweise schief nach aufwärts und hinten, die Durchmesser sind daher von ungleicher Gröfse. — Der längste Durchmesser ist stets der von hinten und oben nach der Incisura acetabuli, kleiner ist der Querdurchmesser und am kleinsten pflegt das Maas der Tiefe der Pfanne zu sein. An dem Präparate unserer Sammlung, an welchem diese Verhältnisse sich am ausgebildetsten darbieten, beträgt der zuerst genannte Durchmesser 31‴, der Querdurchmesser 24‴, die Tiefe der Pfanne nur 12‴. An einem andern Präparate sind die Durchmesser 38‴, 27‴, 15‴. Seltener findet sich, dafs der Querdurchmesser um einige Linien den schiefen Längsdurchmesser überwiegt. Aehnliche Verhältnisse geben die Beschreiber des Musée Dupuytren an, man vergleiche Tom. II, Nr. 553 und folgende.

Am seltensten und offenbar nur in Fällen, wo die Krankheit noch nicht lange gedauert hatte, sind die Durchmesser der Pfanne nicht viel von der Norm abweichend.

Aehnlich wie an dem Gelenkkopfe, finden sich auch an der Pfanne emaillirte, abgeglättete, ausgefurchte Knochenlamellen, welche ganz dieselbe Beschaffenheit haben, wie dort beschrieben wurde. Ihre jedesmalige Gröfse und Gestalt entspricht denen auf dem dazu gehörigen Gelenkkopfe, oder sie sind etwas gröfser als diese, offenbar weil, wenn auch nur eine kleine Fläche des Gelenkkopfes die Pfanne berührt, jene in derselben doch eine gröfsere Strecke bestreicht. Die emaillirten Knochenflächen der Pfanne liegen immer nach oben und hinten, bei sehr ausgeflachten Pfannen aufserhalb des eigentlichen Bereichs derselben, an der innern Fläche des vorstehenden Exostosenrandes. Der übrige Theil der Pfanne, besonders also nach unten und vorn, ist an macerirten Becken rauh, voller Vertiefungen und vorstehender Knochenhöcker, die an frischen Präparaten mit dickern oder dünnern Knorpellagen bedeckt sind. Meistens findet sich die Fovea acetabuli für den Ansatz des Ligamentum teres nicht mehr. In weniger ausgebildeten Fällen sieht man, wie sie anfängt sich zu verflachen und gleichzeitig mit Exostosen auszufüllen, in ausgebildeten und jedesmal, wenn sich emailartig abgeschliffene Knochenflächen in der Pfanne finden, ist sie, bis auf höchstens eine schmale Rinne, welche zur Incisura acetabuli hingeht, verschwunden.

Aufser den bis jetzt erwähnten anatomischen Veränderungen an den Knochen finden sich noch folgende, welche zur Erklärung der Krankheit kaum von geringerer Wichtigkeit sind. Der äufsere Rand der Pfanne ist, besonders nach oben und hinten, von einem Kranze stalaktitenähnlicher Exostosen, Knochenstacheln, umgeben, welche sämmtlich nach der Richtung der Fasern des Kapselbandes gewendet sind, welche,

indem sie sich allmählig vermehren, verdicken, sich an den Rand der Pfanne anlegen und denselben verstärken (Taf. II, Fig. 2, a a).

An der Darmbeinschaufel sind die Insertionspunkte der Glutaen viel stärker, als am normalen Becken ausgewirkt. Man sieht häufig mehrere halbmondförmige Linien parallel mit der Crista über die äufsere Fläche der Darmbeinschaufel hergehen, aufserdem zahlreiche Knochenleisten, welche namentlich von oben nach abwärts gehen, besonders stark in der Richtung der Faserbündel des Glutaeus major (Taf. II, Fig. 2, b c e). An manchen Becken ist die Insertion des Glutaeus minor aufserordentlich deutlich ausgeprägt. Die Crista ossis ilei ist dicker, häufig nach aufsen überhängend, der Knochen überhaupt schwer und massenhaft. Die innere Fläche der Darmbeinschaufel ist stets glatt, unverändert, wie im normalen Zustande. Auch der Sitzbeinknorren pflegt aufserordentlich dick und mit warzigen Exostosen bedeckt zu sein. An der innern, der Beckenhöhle zugewendeten Fläche der Pfanne, findet sich niemals eine bemerkenswerthe Veränderung.

Der Trochanter major ist gewöhnlich etwas mehr gegen den Gelenkkopf und nach hinten hin hakenförmig gebogen, er ist breiter, rauher als gewöhnlich. Seine vordere Fläche nähert sich mehr dem vorstehenden Rande des Gelenkkopfes und ist manchmal mit diesem verschmolzen, so dafs der Gelenkkopf, wie bei Durchschnitten besonders deutlich wird, auf dieser Seite wenigstens unmittelbar auf dem Trochanter aufsitzt. Auch die rauhen Linien an der Röhre des Femurs sind fast immer bei weitem mehr hervortretend, als an einem gesunden Knochen. Nicht zu übersehen sind endlich die zahlreichen kleinen rundlichen Oeffnungen, die sich an allen bisher genannten Theilen zum Eintritte der zahlreich vermehrten Vasa nutrientia befinden, und die nur sehr Unkundige zur Verwechselung mit cariöser Zerstörung zu verleiten vermögen. Diese Löcher dringen nicht tiefer, als die äufsere Lamelle des Knochens und sind an frischen Präparaten von Gefäfsen und den Scheiden, welche diese vom Periosteum erhalten, ausgefüllt. Je weitere Fortschritte die Krankheit gemacht hat, desto zahlreicher sind diese kleinen Löcher.

Es scheint, dafs fast alle bis jetzt vorliegenden Beschreibungen unserer Krankheit, von R. Smith, Rokitansky und den Herausgebern des Musée Dupuytren, der noch weniger bestimmten Darstellungen von Sandifort und Cooper u. s. w. nicht zu gedenken, nur nach macerirten und getrockneten Präparaten gemacht worden sind, wenigstens finde ich bei jenen nirgends eine genügende und getreue Darstellung über den Zustand der Weichtheile, der Knorpel, Synovialhäute und Bänder. Nur Bell giebt einige dürftige Notizen. Das, was mich eigene Beobachtungen hierüber an frischen Leichen und Weingeistpräparaten gelehrt haben, ist Folgendes.

Von besonderer Wichtigkeit ist der Zustand der Knorpel, theils weil die Kenntnifs ihrer Veränderungen dazu dient, viele der Erscheinungen im Leben zu erklären, theils weil die Betrachtung getrockneter Präparate, die der Knorpel schon beraubt sind, zu sehr fehlerhaften Theorien, auf die ich später einzugehen Gelegenheit finden werde, geführt hat.

Zunächst ist zu bemerken, dafs die Structurveränderungen in den Knorpeln stets secundäre Zustände sind, die erst in den spätern Stadien der Krankheit sich bemerklich machen, in den frühern daher, selbst wenn die Functionen der Muskeln und die Gestaltung der Knochen schon sehr beträchtlich von der Norm abgewichen sind, noch mangeln können. Es ist daher sehr fehlerhaft, wenn man die sogenannte Usure, Abschleifung der Knorpel, wie Cruveilhier und neuerlich in Deutschland Roser, neben der Exostosenbildung, als den Haupttheil der Krankheit hinstellt. Beide sind wohl nie selbstständige, sondern nur abgeleitete Zustände. Das pathologische Kabinet in Giefsen besitzt mehre Hüft- und Darmbeine, welche alle Kennzeichen unserer Krankheit besitzen und an welchen sich keine Spur von Knochenschliffen zeigt. Junge, noch unausgebildete Knochen scheinen sich besonders leicht unter dem Zuge der entzündeten Muskeln verunstalten zu können. Besonders interessant ist in dieser Beziehung das unter Nr. 364 aufbewahrte Hüftbein eines zwölfjährigen Kindes (Taf. III, Fig. 3, 3^1). Die Apophysen sind noch nicht völlig mit der Röhre des Knochens verschmolzen, der Schenkelhals steht in einem vollkommen rechten, selbst etwas spitzen Winkel zur Röhre des Femurs, der Schenkelkopf ist sehr stark herab und nach hinten gebogen, so dafs er nach oben und vorn gar keinen, nach unten und hinten dagegen einen sehr bedeutenden, champignonartigen Vorsprung bildet, an der überknorpelten Fläche zeigt sich keine Spur eines Knochenschliffes, der Schenkelkopf ist zwar excentrisch auf den Schenkelhals gestellt, aber nicht verunstaltet.

Als ersten Anfang der Veränderung sieht man die Knorpel etwas getrübt, später erscheinen rothe Punkte und Streifchen, die sich deutlich als Gefäfse bis in die Tiefe verfolgen lassen. Niemals wird der Knorpel gleichmäfsig geröthet, vascularisirt, immer geschieht dieses nur punktförmig. Eine gute Darstellung dieses Zustandes giebt Cruveilhier, liv. 9, t. VI.

Da, wo die vascularisirten Pünktchen am dichtesten stehen, zeigen sich die ersten Knochenkerne. So weit die Verknöcherung geht, wird die Vascularisation wieder verdrängt, oder vielmehr wegen der undurchsichtigen Beschaffenheit des Knochens bleibt sie nicht sichtbar. Die Verknöcherung tritt von der Corticalschichte des Knochens nach der freien Oberfläche hervor. Sie bildet anfangs kleine Höckerchen, welche von jener nach der Knorpeloberfläche hervortreten, diese mehr

und mehr verdünnen, bis sie endlich nackt daliegen. Die einzelnen Knochenhöckerchen fliefsen unter einander zusammen und schliefsen damit anfangs eine Menge noch unverknöcherter Knorpelstückchen zwischen sich ein. Man erkennt diese Knorpelstückchen an Präparaten, die in Weingeist aufbewahrt sind, leicht an ihrer mehr weifsen Farbe und gröfseren Weichheit, an frischen Präparaten sind sie blutroth gefärbt (cfr. Cruveilhier, liv. 9, tab. VI, fig. 2). Sie ragen über die schon condensirte Knochenlage als flache Höckerchen hervor (Taf. II, Fig. 3, b b), stehen anfangs sehr dicht, so dafs zwischen ihnen nur kaum mefsbare Streifen von Knochen liegen. Die Verknöcherung breitet sich aber allmählig aus, bis sich zuletzt eine gleichmäfsige Knochenlage gebildet hat. Jetzt erst beginnt die gegenseitige Abschleifung und Politur der gegeneinanderüberliegenden Knochenlamellen. Rings um diese Knochenlamellen ist der Knorpel wohl erhalten, aber in seiner Structur verändert, er ist in ein mehr faseriges Gewebe verwandelt, dessen Fasern senkrecht auf die Knochenfläche gestellt sind. Weiter entfernt, an den Stellen der Gelenkoberfläche, welche, bei den durch die Krankheit beschränkten Bewegungen, ganz unberührt bleiben, ist der Knorpel sehr verdickt, warzig und zum Theil in eine dicke, unförmliche Knochenkruste verwandelt. Sind die Knochen macerirt, so fehlen natürlich alle Reste des Knorpels und man findet alsdann, statt der glatten Knochenfläche, aus der eine Menge kleiner Knorpelhöcker hervorragen, eine wie wurmstichig angefressene Knochenlamelle, die um so viel über die Corticalschichte des Gelenkkopfes, oder der Pfanne vorsteht, als die Knorpel an diesen Stellen dick sind (Taf. III, Fig. 1). Dieses wurmstichige Aussehen, das leicht für cariöse Zerstörung angesehen werden könnte, rührt also nur von der Auflösung des noch nicht verknöcherten Knorpels her, welcher der Maceration nicht zu widerstehen vermochte. Der Synovialüberzug fehlt so weit, als die eben beschriebenen Veränderungen in den Knorpeln sich erstrecken.

Die Synovialmembran, so weit sie noch erhalten, ist verdickt, zottig, geröthet. Die Zotten und Filamente der Synovialmembran gehen unmittelbar und ohne dafs eine bestimmte Grenze gezogen werden kann, in das filamentöse Gewebe über, in welches der Knorpel sich verwandelt hat. Offenbar sind diese Filamente zum Theil halb, oder völlig organisirte Pseudomembranen und Producte einer chronischen Entzündung. B. Bell, indem er anführt, dafs die Synovialmembran verdickt, sehr geröthet und gefäfsreich sei, erkennt in diesem Befunde doch nicht die Kennzeichen einer Entzündung. Je nun, der Begriff der Entzündung kann enger und weiter gestellt werden, mir scheinen in diesen Gefäfsinjectionen und pseudomembranösen Ausschwitzungen hinreichende Beweise für die Annahme eines chronischen Entzündungsprocesses zu liegen.

Das Ligamentum teres verschwindet frühzeitig. Wie es sich auflöst, darüber habe ich keine, auf directe Beobachtung gestützte Ansicht. Ist die Krankheit weiter fortgeschritten, so fehlen selbst, sowohl an dem Gelenkkopfe, als an der Pfanne, die Gruben, in welchen es sich anheftet. Das Kapselband ist immer sehr dick, wie bei chronischen Gelenkentzündungen überhaupt und schliefst häufig, besonders an seinem Rande, knöcherne Concremente ein, welche theils nur mit den Bändern, theils schon mit dem Labrum cartilagineum verschmolzen sind. Dieses selbst ist stets verknöchert, verdickt und, besonders an seiner obern Fläche, mit mehr oder weniger zahlreichen, tropfsteinähnlichen Knochenstacheln besetzt. In dem weitern äufsern Umfange des Gelenkes ist das Periosteum sehr verdickt, injicirt und seine Gefäfse dringen zahlreich in den Knochen ein.

Durchschneidet man das Femur der Länge nach, parallel mit seiner Achse und mitten durch die polirten Knochenlamellen seiner Oberfläche, so sind folgende die auffallendsten, hierbei sichtbar werdenden Veränderungen. Der Stelle der emaillirten Knochenfläche entspricht eine sehr feste Corticallamelle von 1—2 Linien Dicke, deren Mächtigkeit also die der ursprünglichen Corticallamelle um ein, verhältnifsmäfsig sehr Bedeutendes, übertrifft. Diese Lamelle ist nicht in den Knochen hinein vertieft, ausgeschliffen, sondern ragt um ihre Dicke über denselben hervor. Hat man den Schnitt durch eine Stelle geführt, an welcher die Verknöcherung noch nicht vollendet ist, so sieht man, dafs in der Tiefe der wurmstichigen Löcher die ursprüngliche Corticallamelle erhalten ist, über welche die polirten Knochenlamellen um $\frac{1}{2}$ — $1\frac{1}{2}'''$ hervorragen. In dem Musée Dupuytren findet sich ein Präparat beschrieben (Nr. 825), an welchem eine doppelte Corticalschichte, an der Stelle der abgeschliffenen Lamelle, sichtbar war. Auf der ursprünglichen, völlig erhaltenen Corticalschichte lag eine zweite, von etwas beträchtlicherer Dicke, die nach dem Rande hin in den Knorpel überging, ein Zustand also, wie man ihn bei plattenförmigen Osteophyten, die durch Verknöcherungen des Periosteums entstanden sind, häufig findet. Eine ähnliche Veränderung habe ich an einem kegelförmigen Gelenkkopf beobachtet (Taf. III, Fig. 2, b). Dieser Gelenkkopf ist ungewöhnlich lang, beinahe cylindrisch und schon deswegen, noch mehr aber durch die aufserordentlich starken Knochenauswüchse, welche an seinem Rande und am Labrum cartilagineum hervorgetreten sind, in seinen Bewegungen gehindert gewesen. Die Knochenauswüchse an seinem Rande schlagen sich nicht blofs nach abwärts, champignonartig über den Schenkelhals herunter, sondern auch, was ich sonst nie beobachtet habe, nach aufwärts, über die Knorpellage, die sie gröfstentheils mit einer 2—3‴ dicken Lage bedecken. Unter dieser Knochenschichte ist der Knorpel, wie der Durchschnitt deutlich erweist, vollkommen erhalten (vgl. Taf. II, Fig. 2, b).

Die Corticalschichten an dem hintern Rande des Schenkelkopfes und dem untern des Schenkelhalses sind verdickt und verdichtet. Ist der Rand des Gelenkkopfes mit dem Trochanter verschmolzen, so geht an der Verbindungsstelle, ähnlich wie nach einem Knochenbruche, eine dichte, feste Knochennarbe durch den Knochen hindurch. Dieser Zustand ist unzweifelhaft sehr häufig mit geheilten Schenkelhalsbrüchen, denen er auf den ersten Blick allerdings sehr ähnlich ist, verwechselt worden. Das schwammige Gewebe im Innern des Gelenkkopfes und des Restes des Schenkelhalses ist immer verdichtet, besonders in der Nähe der emailartigen Knochenflächen, in welche es allmählig übergeht. Die Verdichtung hört immer an dem Trochanter auf. Nur die Knochenauswüchse, welche rings um den Rand des Gelenkkopfes, oder der Pfanne stehen, haben in ihrem Innern, wenn die Krankheit veraltet ist, lockeres Gefüge.

Rokitansky (Handbuch II, 200) theilt chemische und mikroscopische Untersuchungen der Knochenneubildungen mit, welche an der Stelle des Knorpels und um das Gelenk herum vorkommen. Ihre Ergebnisse weichen nicht wesentlich von denen ab, welche man bei anderen festen Exostosen erhält. Die verknöcherten Knorpel hatten eine dichte, lamellöse Structur, zahlreiche Lamellen und zeigten nur wenige Knorpelkörperchen, welche jedoch an einigen Stellen zu dichten Gruppen zusammengestellt waren. Ich habe die emailartigen Knochenplatten ebenfalls mehrfach unter dem Mikroscope untersucht und stimme im Ganzen mit dem, was Rokitansky hierüber angibt, überein. Es sind wahre Knochen, deren Knochenkörperchen und Markcanälchen sehr deutlich entwickelt sind. Die Markcanälchen sind weit und stehen gröfstentheils perpentikulär gegen die Oberfläche des Gelenkkopfes. Sie sind nur von sehr undeutlichen, concentrischen Lamellen umgeben. Die Knochenkörperchen sind sehr zahlreich, etwas gröfser und dunkler, als man sie in ursprünglichen Knochen zu finden pflegt und weniger regelmäfsig concentrisch um die Markcanälchen herumgestellt. Die Exostosen am Rande hatten, nach Rokitansky, ebenfalls lamellösen Bau und dabei sehr viele dicke, runde, unregelmäfsige, sehr schwarze Knochenkörperchen, ganz so wie man es überhaupt in jungen, pathologischen Knochen findet. Die chemische Untersuchung eines Stücks der emailartigen Knochenfläche ergab ebenfalls ganz dasselbe Resultat, wie bei andern jungen pathologischen Knochen, nämlich verhältnifsmäfsig zu der phosphorsauren Kalkerde viel feuerflüchtige Bestandtheile, Knorpel, Gefäfse u. s. w. und kohlensauren Kalk (Rokitansky II, 202). Harnsäure, auf welche, in der Voraussetzung, dafs der Krankheit Gicht zu Grunde liege, besonders geachtet wurde, fand sich nicht vor.

An die in dem Vorstehenden ausführlich mitgetheilten Ergebnisse der anatomi-

schen Untersuchung lassen sich die Erscheinungen während des Lebens leicht anknüpfen.

Die erste Reihe von Erscheinungen gehört der Entzündung der Muskeln an. Wird die Krankheit energisch und richtig behandelt, so ist es möglich, sie in ihrem Verlaufe so zu unterbrechen, dafs die, auf den späteren Veränderungen in den Knorpeln und Knochen beruhenden Symptome ganz ausbleiben, oder doch nur in Spuren sich zeigen.

Die Hüftmuskelentzündung verläuft, je nach den vorausgegangenen Ursachen, bald mehr acut, bald chronisch, aber auch die acute Form hat immer Neigung chronisch zu werden. Rob. W. Smith gibt als alleinige Ursache der Krankheit starke, anhaltende Anstrengungen an, er fand demnach die Krankheit fast ausschliefsend bei älteren Arbeitsleuten, selten vor dem 50. Jahre und nie bei Personen aus den höheren Ständen. Man kann jedoch unbedingt behaupten, dafs Alter und übermäfsige Anstrengung am allerseltensten die Veranlassung zu der fraglichen Krankheit geben, die bei weitem häufiger durch Quetschungen der Hüfte, durch einen Fall vom Pferde z. B., Stöfse, heftige Schläge mit starken Prügeln u. s. w. entsteht. Als eine gleichfalls seltenere Ursache der Krankheit erscheint acuter Muskelrheumatismus und rheumatische Muskelentzündung, besonders durch locale Erkältung, Sitzen auf feuchtem Boden u. s. w. hervorgerufen. Die Verletzungen, welche Verrenkungen, Brüche der Beckenknochen veranlassen, können für sich, oder indem sie gleichzeitig auch die Muskeln afficiren, so dafs sich die Erscheinungen der Muskelentzündung mit denen jener compliciren, oder nach der Beseitigung derselben zurückbleiben, ebenfalls die Krankheit veranlassen. Die chronische Form, das eigentliche Malum coxae senile nach Smith, geht der bei weitem gröfsten Zahl der Fälle nach aus der acuten Form, bei fehlerhafter Behandlung, hervor, nur in den allerseltensten Fällen entsteht die Krankheit aus der Ursache, welche Smith als die alleinige angibt, durch allzu bedeutende und anhaltende Anstrengung der Hüftmuskeln, besonders bei Männern aus der arbeitenden Klasse, welche die Mitte des Lebens, das 30. bis 40. Jahr überschritten haben. Unter einer ziemlich grofsen Zahl von Beobachtungen, die ich selbst anzustellen Gelegenheit hatte, habe ich sie aus dieser Ursache nur zweimal gesehen. Auch bei Weibern, bei denen sie Chelius häufiger beobachtet haben will, kam sie mir nur selten vor. Mit Dyskrasien, namentlich mit Syphilis, Scropheln und besonders Gicht, die so häufig, namentlich auch noch von Rokitansky, als Ursache beschuldigt wird, steht die Krankheit in keiner wesentlichen Verbindung. Ich habe sie häufig bei jungen, sonst völlig gesunden Männern, Studirenden, Bauernburschen, bei denen auch nicht der entfernteste Verdacht an Gicht, einer in unserer Gegend überhaupt seltenen Krankheit,

obwalten konnte, ja bei einem Kinde vor der Pubertät, beobachtet. Stromeyer sah sie bei einem 19jährigen kräftigen Menschen, desgleichen bemerkt Bell, dafs er von seiner früher geäufserten Ansicht, wonach die Krankheit nur in vorgerückten Jahren vorkomme, nach seinen späteren Beobachtungen abgehen müsse, da er sie bei Personen von 3, 30—40 Jahren gesehen habe. Knox (Edinb. medical and surgical transactions, vol. III, p. 1) sah diese Affection des Schenkelbeines sogar bei einem 3jährigen Kinde. Ich bin demnach genöthigt anzunehmen, dafs die Behauptung von Rokitansky nicht auf Beobachtungen an Lebenden beruht, sondern, aus der entfernten Aehnlichkeit der abgeschliffenen Gelenkflächen mit Gichtconcretionen, an macerirten Knochen entnommen ist. Wie früher schon bemerkt wurde, hat Rokitansky vergeblich Harnsäureverbindungen in diesen Knochenschliffen gesucht. Auch wenn die Krankheit bei älteren Personen beobachtet wird, so beruht sie deswegen noch nicht auf Altersschwäche, wie Schlegel annimmt, der deshalb, ganz ungegründeter Weise, die äufseren und anatomischen Erscheinungen des Marasmus senilis unserer Krankheit andichtet. Die älteren Personen, bei denen ich sie sah, und ebenso Stromeyer, Chelius und selbst Schlegel, waren trotz ihrer Jahre noch nicht geschwächt, sondern kräftig und von den Folgen des Alters noch durchaus nicht berührt. Allerdings aber kommt eine Verbildung des Hüftgelenkes vor, welche der bei der Hüftmuskelentzündung, besonders in Bezug auf die Verunstaltung des Schenkelkopfs und des Schenkelhalses, ähnlich ist, sich aber schon dadurch unterscheidet, dafs sie nicht wohl nur das eine Gelenk, sondern, wie sich eigentlich nach der hier stattfindenden Ursache von selbst versteht, beide zugleich befällt. Diese Form hat besonders A. Cooper beschrieben (observations on fractures of the neck of the thigh-bone). Auf eine genauere Unterscheidung beider Formen werde ich später einzugehen Gelegenheit haben. Auch für Scropheln kann in der Mehrzahl der Fälle nicht einmal Verdacht bestehen, da die Krankheit meistens nach der Pubertät bei Personen vorkommt, welche in ihrer Kindheit keine Spur dieser Dyskrasie darboten, auch der anatomische Befund der Knochen, die Verdichtung des spongiösen Gewebes des Gelenkkopfes, nicht mit dem übereinstimmt, was sich bei der Untersuchung scrophulöser Knochen ergibt.

Wenn die Krankheit auf eine heftigere Veranlassung hin entsteht und im Beginne einen rascheren Verlauf nimmt, so ist gewöhnlich das erste und auf jeden Fall das auffallendste Symptom, welches leicht zur Aufstellung einer falschen Diagnose führt, Schwerbeweglichkeit, selbst fast vollständige Unbeweglichkeit des verletzten Gliedes. Nicht selten ist unmittelbar nach einem Falle auf die Hüfte und ohne dafs, wenigstens in der Ruhe, lebhafte Schmerzen vorhanden wären, das Bewegungsvermögen fast bis zur völligen Unbeweglichkeit aufgehoben. Manche

Kranke müssen unmittelbar nach ihrer Verletzung, gleich Beinbruchkranken, nach ihrem Lager getragen werden, oder können nur gut unterstützt unter grofser Anstrengung einige Schritte gehen. Sehr oft kann der Kranke keine weitere Bewegung mehr ausführen, als den Fufs um seine Achse drehen, oder ihn, wenn er auf einem Lager ausgestreckt ist, im Knie beugen und langsam, mit Anstrengung, gegen den Leib anziehen, wobei jedoch die Ferse die Unterlage nicht verläfst; oder er vermag mit einiger Nachhülfe die beiden Extremitäten über einander zu schlagen, oder das kranke Glied von dem gesunden durch drehende Bewegungen zu entfernen. Hebt man die Extremität in die Höhe, so fällt sie sogleich kraftlos wieder auf das Lager zurück. Zuweilen jedoch ist dieser Grad von Unbeweglichkeit entweder überhaupt nicht, oder doch wenigstens nicht in dem beschriebenen Maase vorhanden. Der Kranke kann dann noch, ausgestreckt auf seinem Lager liegend, die Ferse langsam, unter sichtlicher Anstrengung, zitternd und mit Schmerzen, einige Zoll hoch erheben und kurze Zeit hindurch in dieser Höhe erhalten. Zuweilen selbst kann er, unmittelbar nach der Verletzung, noch langsam gehen, ohne mehr als gelinde Schmerzen und leises Brennen zu empfinden. Mit der Ausbildung der Entzündung aber steigern sich die Schmerzen bei den Bewegungen, so wie die Schwerbeweglichkeit, so dafs am Tage nach der Verletzung schon völlige Unbeweglichkeit eingetreten sein kann, wenn auch der Kranke nach seinem Falle noch eine ziemliche Strecke zu gehen vermochte. Bei allen Versuchen zu Bewegungen fühlt der Kranke, dafs die Knochen nichts von ihrer Festigkeit verloren haben und kann hierüber in der Regel genaue Rechenschaft geben.

Wenn die Krankheit nicht aus einer deutlichen, äufsern, gewaltsamen Veranlassung entsprungen ist, so bemerkt der Kranke nur eine ganz allmählige Abnahme der Beweglichkeit, der Raschheit und der Kraft seiner Schenkel- und Hüftmuskeln, wodurch er verhindert wird, sich eben so energischen und ausdauernden Bewegungen hinzugeben, wie früher. Das Hüft- und Kniegelenk werden nur allmählig steifer. der Kranke zieht nur mühsam und langsam den Schenkel gegen den Leib an und vermag ihn nicht so vollständig zu abduciren, als den gesunden. Wenn dieser schleichendere Verlauf nicht aus dem acuteren durch Verschleppung der Krankheit hervorgegangen ist, so bilden sich alle diese Erscheinungen so langsam aus, dafs der Kranke den Anfang seines Leidens nicht anzugeben vermag. Bis zu welchem Grade die Rigidität der Muskeln gelangen kann, beweist die von Stromeyer (Beiträge zur operativen Orthopädik, p. 122) mitgetheilte Krankheitsgeschichte eines 10jährigen Menschen. Sämmtliche Muskeln der Hüfte, insbesondere die Glutaeen und der Tensor fasciae latae, befanden sich in so straffer Spannung, dafs das Hüftgelenk anchylosirt zu sein schien und der Kranke sich nur durch Drehung der

Beckenachse vorwärts zu bewegen vermochte. Man konnte den Kranken im Liegen am Schenkel aufheben, ohne dafs die geringste Beugung der Hüfte bemerklich wurde. Durch Dampfbäder, Einreibungen, stellte sich aber die Beweglichkeit beinahe vollständig wieder her, so dafs der Kranke später die zum Gehen nöthigen Flexionen mit Leichtigkeit ausführen und nur den Oberschenkel nicht vollkommen gegen den Leib anziehen konnte. Die Krankheit war höchst wahrscheinlich durch starke Anstrengungen und Erkältungen entstanden, deren Beschreibung ich am Schlusse dieser Abhandlung anfüge. Wenn Schlegel behauptet, dafs er die Muskeln nicht rigid gefunden habe, so widersprechen ihm eines Theils die bestimmtesten und zahlreichen Beobachtungen von Chelius, Stromeyer und mir, sowie die Symptome, die er bei seinen eigenen Kranken angetroffen hat und die, namentlich in seiner ersten Krankengeschichte, sämmtlich auf sehr grofse Steifigkeit und Unbeweglichkeit der Muskeln hinweisen. In der früheren Zeit, oft gleich nach der äufseren Verletzung, oft erst in den nächsten Tagen, erregt jeder ernstliche Versuch, das Glied zu bewegen, convulsivisches Muskelzittern. Eigentliche Krämpfe sind auch bei der acuten Form selten. Bei der chronisch gewordenen Form und wo die Krankheit schleichend auftritt, fehlen diese convulsivischen, zitternden Bewegungen ganz.

Der Schmerz verhält sich nach der Veranlassung und nach der Dauer der Krankheit sehr verschieden. Wenn dieselbe Folge einer äufseren Gewaltthätigkeit ist, so empfindet der Kranke zunächst in der äufsern Haut u. s. w. die Schmerzen, die von jener abhängen. Nach zwei bis drei Tagen sind diese Schmerzen in der Regel vorbei und der Kranke ist alsdann, bei ruhiger Lage, ziemlich schmerzfrei, bis auf ein beständiges Ziehen und Brennen und ein deutliches Wärmegefühl in den Hüft- und Schenkelmuskeln. Eigentlicher Schmerz entsteht jetzt erst, wenn Anstrengungen zu Bewegungen gemacht werden, oder wenn man die gespannten Muskeln drückt und zerrt. Er äufsert sich dann fast ausschliefslich an den Insertionspunkten der in Bewegung gesetzten Muskeln. Auch passive Bewegungen werden auf der Höhe der Krankheit an denselben Stellen schmerzhaft. Bei der chronischen, schleichenden Form, gleichgültig ob dieselbe aus der acuten hervorgegangen ist, oder ob sie ohne deutliche äufsere Veranlassung sich schleichend herangebildet hat, sind die Schmerzen überhaupt unbedeutend, vag und fixiren sich erst nach und nach an mehren Stellen des Oberschenkels, wieder an den Insertionspunkten der hauptsächlich afficirten Muskeln, der Glutaeen, des Pectineus, am Knie. Die Stelle des Hüftgelenkes selbst ist jetzt noch schmerzfrei und Bewegungen, welche den Gelenkkopf in die Pfanne hineintreiben, erregen keine Empfindungen, wie bei chronischen Gelenkentzündungen. Die Schmerzen in den Muskeln haben das Eigenthümliche, dafs sie zwar durch Bewegungen hervorgerufen, aber auch durch fortgesetzte Be-

wegungen gemildert werden. Nach der nächtlichen Ruhe sind sie am geringsten, die ersten Bewegungen erwecken sie, wird trotzdem die Bewegung etwa eine Viertelstunde lang fortgesetzt, so verschwinden sie gröfstentheils wieder und zu gleicher Zeit wird die Beweglichkeit freier. Durch fortgesetzte Bewegungen werden jedoch Schmerzhaftigkeit und Schwerbeweglichkeit, wenn auch für den Augenblick gemäfsigt, doch im Ganzen stets verschlimmert.

Die Stellung des Fufses ändert sich bei der acuten Form oft sehr plötzlich, bei der chronischen ganz allmählig, in beiden aber so ziemlich auf dieselbe Weise. Nach heftigen äufseren Verletzungen ändert sich die Richtung und die scheinbare Länge des Fufses oft plötzlich, oft ganz allmählig in den nächsten Tagen. Der Fufs scheint kürzer zu werden, er rückt höher hinauf und zugleich etwas nach hinten, die Fufsspitze und das Knie richten sich nach Aufsen. In liegender Haltung scheint die Verkürzung etwas beträchtlicher zu sein, als im Stehen. Bei der chronischen Form, der keine äufsere Gewalt als Ursache vorausging, bildet sich diese veränderte Stellung so allmählig aus, dafs der Kranke über die Zeit, in der sie sich zuerst zeigte, keine Rechenschaft zu geben vermag. Der Fufs wird ganz allmählig kürzer, ohne dafs der Verkürzung scheinbare Verlängerung vorausgegangen wäre. Der Kranke hinkt; er tritt zwar auf die etwas nach Aufsen gewandte Fufsspitze, vermag jedoch auf die ganze Sohle zu treten und so zu gehen, wobei aber natürlich das Hinken auffallender wird. Den Oberkörper neigt er etwas nach der leidenden Seite hin, ohne durch eine Verkrümmung der Wirbelsäule, deren einzige Veränderung in einer gröfseren Beweglichkeit der Lendenwirbel besteht, dazu genöthigt zu sein. Er steht aufgerichtet und findet keine Erleichterung, wie bei der Coxalgie, wenn er den Oberkörper vorbeugt, oder den Schenkel adducirt. Das Knie und die Zehen können ohne Schwierigkeit nach Innen rotirt werden, obgleich der Kranke unwillkürlich sie gewöhnlich nach Aufsen wendet.

In der ganzen Ausdehnung der erkrankten Muskeln ist die Hinterbacke und der Schenkel härter und straffer anzufühlen. Der Oberschenkel und die Hinterbacke sind zwar magerer, als der gesunde, aber fest, derb, die Muskeln, namentlich unter der durchaus nicht schlaffen Haut, fest zusammengezogen, oft fast knochenhart.

Unter den bisher genannten Erscheinungen findet sich keine, welche auf ein unmittelbares, insbesondere entzündliches Leiden des Gelenkes hinweist; in dem Gelenke selbst empfindet der Kranke keinen Schmerz, selbst starker Druck auf den Trochanter erregt keinen, der Kranke kann, besonders bei der chronischen Form, noch lange Zeit gehen, seine Arbeiten verrichten, ohne dafs im Gelenke selbst Empfindungen, wie bei chronischen Entzündungen desselben, entstünden. Erst später treten Symptome hinzu, welche darauf hindeuten, dafs auch die Gelenkflächen selbst

entzündet werden. Der Zeitpunkt, wo dieses geschieht, ist ein sehr verschiedener und richtet sich nach dem mehr oder weniger heftigen Verlaufe, der Beschaffenheit der Ursachen, ob diese mit den Muskeln auch das Gelenk getroffen haben, oder nicht. Hiernach kann es sein, dafs nach sehr heftigen äufseren Gewalten, die die Hüfte direct trafen, schon in den nächsten Tagen Spuren der Gelenkentzündung auftreten, im umgekehrten Falle kann es aber auch geschehen, dafs die Krankheit viele Monate hindurch besteht, ohne dafs irgend eine Erscheinung darauf hinweist, dafs eines von den das Gelenk constituirenden Gebilden entzündet ist. Man wird die Verunstaltung der Knochen nicht als Beweis der vorangegangenen Entzündung gelten lassen, da sie, wie vielfache Beobachtungen an andern Theilen lehren, unter einseitiger Muskelwirkung allmählig zu Stande kommen kann, ohne dafs das Knochengewebe jemals entzündet war. Bis zu der oben beschriebenen Absorption des Schenkelhalses und Gelenkkopfs und der veränderten Stellung derselben kann aber, wie mich mehrfache anatomische Untersuchungen gelehrt haben, die Krankheit fortschreiten, sie kann dann geheilt werden und diese Verunstaltungen können in dem knöchernen Gelenkapparate zurückbleiben, ohne dafs die einzelnen Gelenkpartieen überhaupt entzündet waren.

Sobald auch das Gelenk an der Entzündung Antheil nimmt, entstehen Schmerzen in ihm, die man durch tiefen Druck hinter den Trochanter, oder durch Eintreiben des Gelenkkopfes in die Pfanne, vermehren kann. Sehr auffallend ist ein eigenthümliches Knarren im Gelenke, sobald das Bein durch den Willen des Kranken, oder passiv, in Bewegung gesetzt wird und welches sowohl der Kranke, als auch der Arzt, letzterer oft auf die Entfernung von mehreren Schritten hin, wahrnehmen. Werden die Bewegungen fortgesetzt, so verliert sich dieses Knarren eben so wohl, als die Bewegungen selbst freier werden. Legt man die Hand auf die Hüfte, oder nur auf das Knie, so fühlt man in derselben Zeit, in welcher das Ohr das Knarren wahrnimmt, ein ziemlich starkes Vibriren.

Bei der örtlichen Untersuchung findet man, aufser der schon erwähnten Abmagerung und Straffheit der Muskulatur und wenn die Krankheit schon lange gedauert hat, hauptsächlich Folgendes : Der Trochanter ragt weiter als auf der gesunden Seite vor, er ist gröfser, breiter, rauher. Hinter ihm bildet die Hüfte eher eine Grube, als eine Hervorragung. Die Falte zwischen der Hinterbacke und dem Schenkel zeigt keinen auffallend verschiedenen Stand gegen die der gesunden Seite, sie ist nur weniger tief und scharf, mehr abgerundet, drückt man aber den Trochanter tief ein, so ist es, besonders in veralteten Fällen, manchmal möglich, bis auf den mit Knochenauswüchsen besetzten Rand des Gelenkkopfes, oder der Pfanne, zu fühlen. Vergleicht man die Stellungen der beiden Trochanteren, so findet man, auch wenn die Verkürzung, welche von der Senkung des Beckens abhängt, in Abzug

kommt, den der kranken Seite der Spina anterior genähert. Diese Annäherung übersteigt selten 1″, doch kann sie offenbar, nach Betrachtung anatomischer Präparate, mehr und bis gegen 2″ betragen. Um eben so weit, als sich der Trochanter der Spina genähert hat, um eben so viel ungefähr hat er sich von den Dornfortsätzen des Kreuzbeins entfernt, ohne dafs, wie man aus den Bewegungen des Schenkels deutlich sieht, der Gelenkkopf die Pfanne verlassen hat. Dieser veränderten Stellung des Trochanters und des Beckens entsprechend ist die ganze Extremität verkürzt. Die Gestalt des Kniees ist, trotzdem dafs die Schmerzen zuweilen vorzugsweise an ihm haften, nicht wesentlich verändert, manchmal nur ist die Kniescheibe etwas in die Höhe gezogen und das Ligamentum patellare etwas gespannt.

Wenn nicht zufällige, mit der Hüftkrankheit in keiner wesentlichen Verbindung stehende Complicationen hinzutreten, so überträgt sich die locale Irritation nicht auf die Centralorgane in der Form von Fieber, oder Reflexschmerzen entfernter Organe. Fieber ist höchstens in den ersten Tagen, als unmittelbare Folge der erlittenen Gewalt vorhanden. Der Körper magert, mit Ausnahme des Schenkels, nicht ab. Die Verdauung und die Kräfte bleiben unverändert, colliquative Ausleerungen fehlen stets. Niemals geht die Hüftmuskelentzündung, das Malum coxae, in Vereiterung und Caries über, sie wird daher auch nicht lebensgefährlich.

Der Verlauf ist äufserst langsam. Nur wenn die Krankheit Folge einer heftigen Erkältung, oder einer äufseren Verletzung ist, hat sie in den ersten Tagen den Character eines acuten Leidens, später nimmt sie immer einen schleichenden Gang an. Es scheint nicht, als wenn das Fortschreiten der Krankheit jemals ohne Hülfe der Kunst zum Einhalt gebracht werden könnte. Auch gegen die ärztlichen Bestrebungen zeigt sie sich oft sehr rebellisch und sehr leicht erfolgen Recidive. Viele Veränderungen, besonders im knöchernen Gelenkapparate, welche sich einmal ausgebildet haben, können überhaupt nie mehr gehoben werden. Mit den wiederholten Recidiven steigern sich zugleich die Verunstaltungen in der Form der Pfanne und des Schenkelbeins und die Verkürzung und Beschränkung der Beweglichkeit nehmen damit zu bis zu beinahe vollkommener Anchylose.

Durch Beobachtungen am Krankenbette, den Erfolg der Behandlung, so wie durch Leichenöffnungen, hat sich bei mir die Ueberzeugung festgestellt, dafs die in dem Vorstehenden beschriebene Krankheit der Hüfte wesentlich auf einer Entzündung, oder einem der Entzündung nahe stehenden Irritations- und durch plastische Exsudationen verändertem Zustande der Muskeln beruht, der zwar acut beginnen kann, sehr bald aber schleichend wird, oder von Anfang an schleichend auftritt. Die Veränderungen in dem knöchernen Apparate des Gelenkes, in den Bändern und den Knorpeln, sind secundär, sie gehören zur weitern Entwicklung der Krankheit und

können, wenn dieselbe von Anfang an richtig und energisch behandelt worden ist, gänzlich fehlen. Andrerseits kann aber auch ein grofser Theil derselben und namentlich die Verknöcherung und Abschleifung der Knorpel, die Verunstaltung des Gelenkkopfes, die Interstitialresorption des Schenkelhalses, bei anderen Krankheitszuständen vorkommen. Sie sind Symptome verschiedener Krankheiten, so wie etwa die Verkrümmungen der Wirbelsäule auch nicht die Krankheit an und für sich ausmachen, sondern Symptome verschiedener Krankheiten sind. Folgendes diene zum Beweise des Gesagten. Die Symptome, welche auf eine Erkrankung der Muskeln und insbesondere auf eine Entzündung derselben hinweisen, gehen denen der Entzündung und Deformation des Gelenks längere, oft sehr lange Zeit voraus.

Entzündete Muskeln verlieren immer zum Theil ihre Beweglichkeit, sie befinden sich stets in einem Zustande halber Contraction, die so lange fortdauert, als die Entzündung. Der Nerveneinflufs und somit der Einflufs des Willens auf die Muskelbewegung, sind vermindert; Reizung der Nerven, die sich zum Muskel begeben, vermehrt die Contraction nicht, sowie Durchschneidung sie nicht vermindert (cfr. Gendrin, anatomische Beschreibung der Entzündung und ihrer Folgen, übersetzt von Radius, S. 1095).

Diese Erscheinung, welche Gendrin als eine der hervorstechendsten der acuten und chronischen Muskelentzündung angibt, findet in der Beobachtung vielfacher Krankheiten ihre Bestätigung. Am geeignetsten können die entzündlichen Affectionen der Schliefsmuskeln zum Beweise dienen. Bei allen Entzündungen sind dieselben fest geschlossen, der Kranke hat das Vermögen sie willkürlich zu öffnen gröfstentheils verloren, er öffnet sie nur langsam, träge, auf kurze Zeit; erst mit dem Nachlafs der Entzündung (Ruhr, Blasenentzündung etc.) stellt sich die willkürliche Beweglichkeit in diesen Muskeln wieder her. Muskulöse Behälter für Flüssigkeiten verlieren, sobald die Entzündung von der Schleimhaut bis zur Muskellage sich ausgebreitet hat, eben so wohl das Vermögen, sich in dem früheren Maase ausdehnen zu lassen, als auch den Inhalt willkürlich zu entleeren. Die sogenannte trockene Ruhr, bei welcher der Darminhalt am Ende gar nicht mehr fortbewegt wird, die tiefer greifende Cystitis, geben hierfür Belege. Auch die Herzentzündung, bei welcher mit der steigenden Entzündung die Herzbewegung, wie sie im Pulse sich ausdrückt, immer kleiner, kürzer, aussetzender wird, kann hier angeführt werden.

Legt man (cfr. Gendrin) ein Haarseil in einen langen Muskel, so zieht sich der durch dasselbe entzündete Theil auf äufsere Reize, selbst auf Galvanismus, nicht mehr zusammen. Die contrahirten Muskeln sind dabei verkürzt, abgemagert, aber von bedeutender Härte (cfr. Gendrin l. c.).

Eigenthümlich verhalten sich die Schmerzen bei Muskelentzündungen. Sie fehlen in der Ruhe häufig ganz und äufsern sich erst bei Bewegungen, Zerrungen auf characteristische, krampfhafte Weise und beschränken sich, bei Längsmuskeln, auf die Insertionspunkte, während der eigentliche Muskelbauch schmerzfrei bleibt.

Alle diese Erscheinungen finden sich bei dem sogenannten Malum coxae senile, sie gehen den Veränderungen in den Knochen voraus. Bei der acuten Form, nach äufsern traumatischen Verletzungen, verliert der Kranke oft fast augenblicklich das Vermögen zu Bewegungen, häufiger aber werden die Bewegungen erst in den nächsten Tagen träger, langsamer, bis endlich der Kranke fast gänzlich aufser Stand ist, die Hüftmuskeln zu gebrauchen. Man ist in der Regel geneigt, diese Erscheinungen, wenn sie nach einem Falle, auf die Hüfte etwa, eintreten, der Erschütterung und Quetschung der Muskeln zuzuschreiben, was auch allerdings richtig sein kann. Aber der lähmungsartige Zustand, der Folge einer Erschütterung ist, verliert sich bald, auch besteht bei dem Malum coxae nicht eigentliche Lähmung, Erschlaffung, sondern Contraction und Unvermögen, den Muskel zu erschlaffen; die Muskeln sind nicht weich, wie bei Lähmungen, und erschlafft, sondern fest und gespannt. Jede heftigere Erschütterung und Quetschung ist ja aber selbst die Ursache secundärer Entzündungen und wenn also auch in der That die Hüftmuskeln Anfangs erschüttert und gequetscht waren, so liegt darin nur die Ursache der nachfolgenden Entzündung.

Die Schmerzen zeigen sich im Anfange der Krankheit nur an den Muskelinsertionen, worüber mir die Untersuchung vieler Kranken Gewifsheit gegeben hat. Am häufigsten sind die Glutaeen und der Pectineus schmerzhaft. Diese Muskeln sind besonders hart und gespannt. Man kann den gespannten Pectineus sehr leicht durch die Haut umgreifen und es entstehen darauf sogleich Schmerzen an seinen Insertionspunkten. Ebenso erregt Druck auf die Glutaeen, Spannung derselben durch besondere Stellung der Extremität, sogleich Schmerzen an den Insertionspunkten derselben. Auch die Insertion der Streckmuskeln am Knie ist häufig schmerzhaft. Bei allen Versuchen der Bewegung bleibt das Gelenk, selbst in den früheren Stadien der Krankheit, durchaus unempfindlich und solche Bewegungen, die bei chronischen Gelenkentzündungen, Coxalgieen, Schmerzen hervorzurufen pflegen, bleiben ohne Resultat.

Characteristisch für den entzündlichen Zustand der Muskeln ist auch die Trägheit der Bewegungen derselben und ihre Unfähigkeit ebensowohl zu vollständigen Contractionen, als zu vollkommenen Erschlaffungen. Der Kranke bewegt in dem acuten Zustande den Schenkel nur mit grofser Langsamkeit und unter äufserster Anstrengung und kaum hat die Bewegung begonnen, so schwindet die Kraft und der Schenkel sinkt wieder herab. Die Rotatoren, die ihrer Lage nach der Einwirkung äufserer

Gewalten am meisten entzogen sind, sind auch am häufigsten noch fähig, ihre Bewegungen zu vollziehen. Bei der chronischen Form kann der Kranke zwar den Schenkel noch bewegen, aber die Bewegungen nie so rasch vollführen, nie so weit treiben, wie im gesunden Zustand und den kranken Schenkel also nicht so weit gegen den Leib anziehen, abduciren, oder den Oberkörper gegen den Schenkel herabbeugen, als den gesunden.

Die permanente entzündliche Contraction der Muskeln ist die Quelle der weiteren Veränderungen in dem Gelenke selbst. Durch sie wird der Gelenkkopf, ohne allen Nachlafs und mit einer Kraft, welche die der zeitweisen normalen Contraction weit übersteigt, nach oben und in die Pfanne hinein gedrückt. Die Wirkung dieses beständigen Drucks trifft besonders den Schenkelhals, den Trochanter, die obere Fläche des Gelenkkopfes und den oberen Rand der Pfanne. Die Gestalt dieser Theile leidet unter dem allzustarken Muskelzuge, welcher nach oben und zu gleicher Zeit durch die Glutaeen nach hinten geht. Der Schenkelkopf wird nicht allein herabgedrückt, wie der erweichte und atrophische Knochen, durch die blofs von oben nach unten wirkende Last des Körpers, sondern auch zugleich nach hinten gezogen und excentrisch von oben und der Seite auf den Schenkelhals gestellt, wie dieses nur eine Gewalt zu thun im Stande ist, die nicht allein nach der Längenachse des Körpers, sondern zugleich auch von hinten nach vorne wirkt. Hieraus erklärt sich weiterhin, dafs die abgeschliffenen Knochenflächen sich vorzugsweise nach hinten und oben von dem Gelenkkopfe befinden, dafs der Schenkelhals nicht allein herabgedrückt und verkürzt, sondern zugleich auch nach hinten gebogen, manchmal dicht vor dem Gelenkkopfe eingeknickt ist, dafs der Trochanter major stets sehr stark nach hinten und in der Richtung der Fasern des Glutaeus, hakenförmig gebogen ist.

A. Cooper (observations on fractures of the neck of the thigh-bone, being an appendix to the work on dislocations and fractures of the joints, p. 38 etc.), dem Rokitansky gefolgt ist, hat einen ähnlichen Zustand des Hüftbeins beschrieben. Er sieht als wesentliche Ursache desselben Atrophia excentrica senilis an. Bei alten Personen, besonders bei sehr fetten, bettlägerigen Frauenzimmern, erweiterten sich die Zellen des Schenkelhalses aufserordentlich, die Dicke der Corticalsubstanz nehme ab und der Knochen werde dadurch so geschwächt, dafs eine sehr geringe Gewalt hinreiche, um ihn im Schenkelhalse zu brechen. Wo dieses jedoch nicht geschehe, da sinke der Gelenkkopf nach und nach bis zu dem Trochanter minor herab. Zugleich verschwinde die Beweglichkeit im Acetabulum fast gänzlich. An der Stelle, wo die Kapsel sich an den Schenkelhals ansetze, seien zuweilen die Kalksalze gänzlich aus dem Knochen verschwunden, an ihrer Stelle durchziehe eine ligamentös-knorpelige Substanz den Schenkelhals.

Offenbar ist hier eine andere, als die von mir beschriebene Krankheit gemeint, was schon daraus erhellt, dafs jener Zustand nur bei sehr alten fetten Leuten vorkommen soll, als Folge der excentrischen Atrophie, während die von mir beschriebene Krankheit gröfstentheils bei jungen, sehr robusten Personen, selbst bei Kindern und in Fällen, wo sich keine Spur von excentrischer Atrophie zeigt, wo im Gegentheile die spongiöse Substanz verdichtet und die Dicke der Corticalrinde verstärkt ist, sich ausbildet. Es ist offenbar, dafs das Herabsinken des Gelenkkopfes nach dem Trochanter minor auf mehrfache Weise zu Stande kommen kann. Bei der Form, die A. Cooper beschrieb, liegt die Ursache darin, dafs die Festigkeit des Schenkelhalses durch excentrische Atrophie, wobei selbst in einigen Fällen der Knochen bis auf seine knorpelige Unterlage reducirt worden zu sein scheint, ungenügend wurde, um den Gewalten, die auf ihn wirkten, besonders dem Gewichte des Körpers zu widerstehen. Bei der Hüftmuskelentzündung dagegen bleibt die Festigkeit des Knochens unverändert, aber die Kräfte, denen er zu widerstehen hat, werden stärker und wirken ohne Nachlafs. Das Herabsinken des Gelenkkopfes und die interstitielle Resorption ist hiernach eine Folge mehrerer, sehr verschiedenartiger Krankheiten. A. Cooper beobachtete das Herabsinken des Schenkelbeinhalses an beiden Schenkeln zugleich, wie sich das aus der Natur der Veranlassung fast von selbst versteht, während ich die Wirkungen der Hüftmuskelentzündung immer nur an einer Seite gesehen habe. Man sollte jedoch glauben, dafs wenn Erweichung des Knochens, die auch Rokitansky annimmt, immer die Ursache der Difformität wäre, sie immer auch, wenn auch vielleicht in ungleichem Maase, sich an beiden Extremitäten zeigen müsse, und auch die übrigen Knochen, z. B. die Wirbelsäule, so wie die übrigen Theile des Beckens, abgesehen von der Pfanne, nicht ganz verschont bleiben könnten. A. Cooper sagt nichts über den Zustand der Pfanne, entweder weil er sie wirklich nicht verändert fand, wie das nach der von ihm angenommenen Veranlassung leicht möglich ist, oder weil er sie nicht beachtete.

Die excentrische Knochenatrophie des höheren Alters, welche, wie aus den Beschreibungen A. Cooper's hervorgeht, die Stärke des Schenkelhalses so vermindern kann, dafs er dem Gewicht des Körpers nachgibt, beschränkt ihre Wirkungen nie auf eine Stelle des Knochengerüstes, stets sind bei ihr alle Knochen mehr oder weniger krank, namentlich die Wirbel, der Rücken verbiegt sich daher. Bei der Hüftmuskelentzündung dagegen zeigt kein Knochen, aufser den von mir beschriebenen, die geringste Abweichung in seiner Form und seiner Structur. Diese Beschränkung auf eine sehr kleine Stelle des Skelettes weist sicherlich nicht auf eine allgemeine, sondern auf eine locale Ursache hin, die in dem verstärkten Muskelzuge gegeben ist.

Auf ähnliche, jedoch bei genauerer Betrachtung ganz unhaltbare Weise, sucht Schlegel das Malum coxae senile lediglich als eine Folge des höheren Alters darzustellen. Er sucht die erste Quelle der Krankheit in einer durch den Einflufs des Alters ungehörigen Sanguification, Blutleere und verminderten Ernährung. Zugleich sei das Blut auch in seiner Zusammensetzung von der Norm abgewichen, mehr venös, die Secretion der Haut und des Urins vermindert etc. Hieraus liefsen sich alle Zustände bei dem Malum coxae senile erklären. Zahlreiche Arterien seien in Folge der verminderten Ernährung verschlossen, oder doch verengert, die Gelenkbänder saftlos, die Synovia vertrocknet (?), die Dicke und Elasticität des Knorpels seien vermindert (?), der Gelenkkopf verkleinert und tiefer in die Pfanne niedergedrückt (wodurch?), das Collum femoris schwinde, seine diploëtische Substanz werde aufgelockert, seine Corticalschichte bis auf eine äufserst schwache Lamelle verdünnt. Die gelatinösen Bestandtheile des Knochens würden aufgesaugt, nur die erdigen blieben zurück. Auch die Exostosen in der Nähe des Gelenkkopfes u. s. w. beruhten auf krankhafter Ernährung, nicht auf vorausgegangener Entzündung. Die Säfte seien mit festen Bestandtheilen, Säuren und Kalksalzen überladen, daher die vermehrte Härte des Knochens (kurz vorher wird der Knochen als aufgelockert und weicher geschildert). Aus dieser Ueberladung der Säfte erkläre sich die Neigung der Bänder und Knorpel zur Verknöcherung. Die neugebildeten Knochen seien auch mehr erdige Concretionen, als wahre Knochen (falsch). Dafs das Hüftgelenk vorzugsweise ergriffen werde, liege eben darin, dafs dasselbe unter der Last des Körpers am meisten leide u. s. w.

Ich habe die Ansicht von Schlegel nur in einem kurzen, aber doch alles Wesentliche enthaltenden Auszuge gegeben, da er selbst noch Vieles hinzufügt, was gar nicht zur Sache gehört, sondern ganz allgemeine Raisonnements über die Altersdecrepidität enthält. Ebenso hat er dem Sectionsbefunde Vieles hinzugefügt, was den allgemeinen bekannten Angaben über den Leichenbefund bei an Marasmus senilis Verstorbenen entnommen ist und was kein Beobachter, der bei sogenanntem Malum coxae senile Leichenöffnungen anstellte, wahrnahm. Ja er hat Manches angeführt, was mit den bestimmtesten Angaben von R. W. Smith u. A. in directem Widerspruche steht. Alles seiner vorgefafsten Theorie zu Liebe. Er selbst hat keine Sectionen angestellt, seine von den Beobachtungen Anderer abweichenden Angaben sind also reine Erfindungen. Ich finde es daher nicht nothwendig, auf eine Theorie, die so sehr einer sicheren Basis entbehrt, wie die des Hn. Schlegel, mich weitläufig einzulassen. Jedoch Einiges kann ich nicht umhin zu bemerken. Nach Schlegel ist das Malum coxae senile das Product des höheren Alters und der eigenthümlichen (ziemlich schlecht verstandenen) Säftemischung in demselben.

Woher erklärt es sich aber dann, dafs die Krankheit nur ein Gelenk ergreift und namentlich, wenn auch die Erklärung könnte zugegeben werden, warum die Hüfte vorzugsweise leiden soll (was aber nicht zugestanden werden kann, da Knie- und Fufsgelenk wenigstens denselben mechanischen Druck auszuhalten haben, wie die Hüfte), warum nicht beide Hüften? Es ist aber überhaupt falsch, dafs die Krankheit ausschliefslich, oder nur vorzugsweise im Alter vorkommen soll; sie ist bei alten Leuten seltener als bei jüngern, Stromeyer und Chelius sind darin mit mir einverstanden, auch die eine Kranke bei Schlegel selbst war eine kräftige, gesunde Fünfzigerin, von der nicht bemerkt wird, dafs sie die Last des Alters gespürt habe. Schlegel hat den gefäfsarmen Zustand der Knochen erfunden, weil er ihn bei der Altersatrophie kannte und zur Bestätigung seiner Theorie brauchte. Aber schon die Angaben von R. W. Smith widersprechen, dieser bemerkt ausdrücklich den grofsen Gefäfsreichthum der Knochen. Auch B. Bell erwähnt, als einer der auffallendsten Erscheinungen bei seiner Interstitialresorption der Knochen, der Verdickung des Periosteum und des grofsen Gefäfsreichthums desselben. Wenn dieses auch nicht so gleichmäfsig, wie bei (acuten) Entzündungen geröthet war, so sei es doch offenbar in einem Zustande von Congestion, seine Gefäfse seien gröfser und zahlreicher, als im normalen Zustande und liefsen sich bis in den Knochen verfolgen. Also die ganze Lehre von verminderter Ernährung der Knochen etc. stimmt nicht mit den Beobachtungen. Ebenso sind der trockene Zustand der Bänder, die Erweiterung der Knochenzellen, das Schrumpfen der Knorpel und die dadurch bewirkte Depression der Knochen nicht beobachtet, sondern erdacht und stehen in directem Widerspruche mit der Beobachtung. Eine einzige eigene anatomische Untersuchung würde Hn. Schlegel von der Falschheit seiner Angaben überzeugt haben, dann würde er gefunden haben, dafs die Knorpel, Synovialhäute und selbst die Knochen sehr gefäfsreich sind, dafs sich überall neue Knorpel bilden, die nach und nach in Knochen übergehen, er würde die Bänder sehr verdickt gefunden haben u. s. w. Von der Entstehung der Exostosen in der Nähe des Gelenkes u. s. w. gibt Schlegel eine Erklärung, von der er selbst zu fühlen scheint, dafs sie auf schwachen Füfsen steht. Er hält sie eher für Concremente, denn als wahre Knochen, was geradezu falsch ist, und läfst sie aus der Ueberladung der Säfte mit Kalksalzen entstehen. Niemals bilden sich aber aus dieser Ueberladung wirkliche Exostosen und wenn es wäre, warum kommen sie nur an dem einen Gelenke, nur an bestimmten Stellen, an den Muskelinsertionen etc. vor, warum sind sie nicht sonst über den Körper verbreitet, warum finden sie sich bei jungen, ganz gesunden Leuten, deren Säftemischung in der vollkommensten Ordnung ist? Einem nur irgend aufmerksamen Beobachter kann es nicht entgehen, dafs das sogenannte Malum coxae senile alle

Zeichen einer localen Krankheit an sich trägt, dafs es auf keinem Allgemeinleiden beruht, wie Schlegel selbst an einem andern Orte angibt. Die Erklärungen also, welche die Krankheit von allgemeiner Säfteentmischung abzuleiten suchen, sind von vornherein unhaltbar. Es würde jedoch eine vergebene Mühe sein und mich unnützerweise viel zu weit führen, wenn ich alle einzelnen Punkte der Schlegelschen Theorie widerlegen wollte, dem aufmerksamen Leser wird es nicht entgehen, dafs sie nicht mit dem Thatbestand übereinstimmt.

Eben so unglücklich, als mit der Theorie der Krankheit überhaupt, ist Schlegel mit der Erklärung der einzelnen Symptome. Alles reducirt sich bei ihm am Ende auf den Verlust der Synovialhaut, die angebliche (nicht nachgewiesene) Verminderung der Synovia, die (angebliche) Trockenheit des Gelenkes, die theilweise Verknöcherung der Knorpel, um die Schwerbeweglichkeit, die eigenthümlichen Schmerzen u. s. w. zu erklären. Er folgt darin durchaus der Erklärung, welche früher R. W. Smith gegeben und welche ich ebenfalls in meiner frühern Schrift angenommen hatte. Ich mufste aber sehr bald einsehen, dafs diese Erklärung nicht genügen kann. In den wenigsten Fällen und nur nach längerer Dauer der Krankheit setzen nämlich die Veränderungen in dem knöchernen Apparate des Gelenkes den Bewegungen ein wirkliches mechanisches Hindernifs entgegen, meistens vielmehr ist die Pfanne erweitert, abgeflacht und der Spielraum für den Gelenkkopf eher zu grofs, als zu klein, selten beengen Exostosen an dem Labrum cartilagineum die Bewegungen so, dafs diese wirklich nicht ausgeführt werden können. Desgleichen sind die Schmerzen in dem Gelenke sehr selten, oder nie so heftig, dafs der Kranke, bei einigem guten Willen, durch sie an der Ausführung ausgedehnterer Bewegungen gehindert würde. Trotzdem aber, dafs im Gelenk kein erhebliches mechanisches Hindernifs vorhanden ist und auch die Schmerzen nicht so heftig sind, dafs sie den Kranken zur Ruhe zwängen, sind die Bewegungen über einen gewissen Grad hinaus doch nicht ausführbar. Der angebliche Mangel an Synovia, die emaillirten Knochenplatten etc. können daran nicht Schuld sein, denn diese Verhältnisse könnten vielleicht eine Bewegung schmerzhaft machen, aber nicht hindern, dafs die begonnene Bewegung vollendet wird. Mit diesem Zustande bewegt sich der Kranke Tagelang, warum sollte er nicht auch, trotzdem, dafs ein kleiner Theil des Knorpels Knochen geworden ist, den Schenkel eben so gut ganz, als halb flectiren können? Hier müssen andere Ursachen das Hindernifs geben und ich habe dasselbe in dem Zustande der Muskeln, auch anatomisch, nachgewiesen. Die Bewegungen des Kranken sind nicht schwach und kraftlos, sondern nur steif, er ist nicht durch Schwäche gehindert die Treppen zu steigen, den Fufs von der Erde in sein Bett zu setzen, sondern durch Muskelsteifigkeit. Manche Bewegungen werden leichter, andere

schwieriger ausgeführt, je nach den Muskeln, welche vorzüglich leiden; durch Altersschwäche müssen alle Bewegungen gleichmäfsig gelitten haben. Schlegel gibt den Sitz des Schmerzes nirgends genauer an, gewifs aber wird er nicht versuchen wollen, die Schmerzen am Darmbeinkamme, am Knie, an der innern Seite des Schenkels, der Insertion des Pectineus, auch aus dem Mangel an Synovia zu erklären. Auch seine Erklärung der Crepitation in dem Gelenke, dieselbe, welche ich früher adoptirt hatte, kann ich jetzt nicht mehr für gültig anerkennen, aus Gründen, welche ich oben vorgelegt habe.

Zur Erklärung der Veränderungen in der Gestalt der Knochen wird von Schlegel, wie von Rokitansky, die Erweichung und angebliche Atrophie der Knochen zu Hülfe genommen. Wenn es auch unleugbar ist, dafs aus dieser Ursache bei der Atrophia excentrica senilis die Verbiegung des Schenkelhalses zu Stande kommen kann, so gilt sie doch nicht für alle Fälle und namentlich nicht für die, wo man die Krankheit bei jungen Leuten und die Knochen selbst nicht erweicht, sondern fest und dicht antrifft. Ueberhaupt aber glaube ich, dafs die Erweichung des Knochens einen sehr hohen Grad erreicht haben mufs, wenn der Schenkelhals sich unter der normalen Wirkung der Muskeln und dem Gewichte des Körpers verbiegen soll. Ich habe viele Schenkelbeine, die die deutlichsten Spuren einer abgelaufenen Rhachitis trugen, verglichen und an keinem jene Veränderungen, Verkürzung, Herabsenken und Rückwärtsbeugung beobachtet. Dafs aber allzustarke, einseitige Muskelwirkung auf die Richtung und Gestaltung der Knochen einwirken kann, darüber herrscht wohl, besonders unter den Orthopäden, kein Zweifel mehr. Wenn üble Gewohnheiten, einseitiger Gebrauch einzelner Muskeln, nach und nach die Gestaltung einzelner Abtheilungen des Knochengerüstes zu verändern vermag, so kann der Einflufs eines ununterbrochenen und pathologisch verstärkten Zuges entzündeter Muskeln nicht mehr in Zweifel gezogen werden. In ihnen kommt nicht allein die beständige, unwillkürliche Contraction der Muskelfasern zur Wirkung, sondern auch die Verkürzung, das Schrumpfen der faserstoffigen Ergüsse in ihren Zwischenräumen. Sie sind hierin den verkürzten, blassen, sehnigen Muskeln bei Klumpfüfsen etc. zu vergleichen, deren Bewegungsfähigkeit ebenfalls beschränkt und deren Länge, im Verhältnifs zu den Knochen, zu kurz ist. Aber nicht allein in der veränderten Richtung des Schenkelhalses, auch an andern Zeichen läfst sich die ungemeine Kraft, mit welcher die verkürzten Muskeln gewirkt haben müssen, nachweisen. Je muskelkräftiger ein Mensch ist, desto beträchtlicher treten die rauhen Linien und sonstigen Insertionspunkte an den Knochen hervor und desto rauher, höckeriger sind jene. Bei der Hüftmuskelentzündung treten nicht allein die rauhen Linien an dem Schenkelbeine gewöhnlich viel stärker vor, als bei dem Robustesten,

sondern es finden sich auch an Stellen, die sonst glatt, oder beinahe glatt sind, sehr starke, in der Richtung der Muskelfasern verlaufende Knochenleisten. Sehr auffallend sind diese Rauhigkeiten an der Crista ossis ilei, die häufig mit einem nach aufsen überhängenden Kamme von Knochenstacheln besetzt ist, und an der äufsern Fläche der Darmbeinschaufel, genau in der Ausdehnung der Insertionen des Glutaeus major und minor. Je stärker die Pfanne nach oben gezogen ist, desto deutlicher sind auch diese Knochenleisten. Bei beginnender Krankheit ist die Darmbeinschaufel so glatt, als im normalen Zustande und wie auf ihrer innern Fläche. Dafs nicht ein entzündlicher Zustand der Periosteen, der von dem Gelenke ausgeht, die Ursache dieser Rauhigkeit ist, wird dadurch bewiesen, dafs die Fläche, soweit sich die kleinern Glutaeen ansetzen, meistens ganz glatt ist. Auch der Trochanter major und minor, so wie der Sitzbeinknorren, sind meistens ungewöhnlich rauh und in ihrer Richtung durch die Wirkung der Muskeln verändert.

Ich brauche kaum hinzuzusetzen, dafs die Erweiterung der Pfanne nach oben auf denselben Ursachen, welche den Schenkelhals verkürzen und dessen Richtung ändern, beruht. Aus allen diesen Veränderungen aber, der Verkleinerung des Gelenkkopfes, der Atrophie des Schenkelhalses, der Veränderung des Winkels, in welchem er sich an die Schenkelröhre ansetzt und der Erweiterung der Pfanne, geht die Verkürzung des Schenkels hervor. Sie ist stets eine wirkliche, unabhängig von jeder Veränderung der Beckenachse, die bei der Hüftmuskelentzündung, zum Unterschiede von der Coxalgie, überhaupt fehlt.

Welche Ursachen das Ligamentum teres zum Verschwinden bringen, ist mir aus meinen bisherigen Untersuchungen nicht völlig klar geworden. R. W. Smith, Schlegel und ich selbst, in meiner früheren Abhandlung, lassen es dem verstärkten Drucke und der Reibung der Gelenkflächen erliegen. Es ist jedoch nicht wahrscheinlich, dafs diese Erklärung richtig ist, da wir in dem Zustande des Bandes bei der Claudicatio congenita den Beweis haben, bis zu welchem Maase es sich nach und nach ausdehnen läfst und welchen Grad von Druck und Reibung es zu ertragen vermag. Aufserdem ist das runde Band, nach seiner Lage in der Fovea, vor Druck und Reibung sehr geschützt, besonders wenn diese, wie es wirklich der Fall ist, vorzüglich den obern Rand der Pfanne und des Gelenkkopfes treffen. Wären Druck und Reibung allein hinreichend das Ligamentum teres zum Verschwinden zu bringen, so müfste es bei Personen, die gewohnt sind anstrengende Märsche zu machen, fast regelmäfsig fehlen. — Rokitansky gibt für das Verschwinden dieses Bandes eine andere Erklärung, er glaubt dafs es atrophire, nachdem durch die Sclerose der Knochen, an die es sich anheftet, ihm die nöthigen Säfte entzogen wären. Das Band fehlt aber auch häufig, wo die Knochen überhaupt nicht, oder

nicht an der Stelle, wo es sich anheftet, verdichtet sind und man sieht es schwinden während es selbst sowohl, als die Knochen, an die es sich ansetzt, sehr blutreich sind. Ueberhaupt aber ist das sogenannte Malum coxae senile, mit der dabei angenommenen starken Reibung des Gelenkkopfes gegen die Pfanne und Verdichtung der Knochen, nicht die einzige Gelegenheit, bei der das Ligamentum teres schwindet. Es fehlt namentlich häufig bei nicht geheilten Schenkelhalsbrüchen, wo also an eine verstärkte Reibung, da der Gelenkkopf gänzlich unbeweglich wurde, gar nicht gedacht werden kann. In andern ähnlichen Fällen findet man es in beginnender Auflösung, verdünnt, erweicht und zugleich sehr blutreich. Von besonderem Interesse sind hierfür die Beobachtungen von Howship (London med.-chirurg. transact. Vol. XIX, p. 1). Unter den neun Fällen, welche Howship seiner Abhandlung zu Grunde legt, war das Ligamentum teres sechsmal krank, in einem Falle wurde die Section nicht gemacht und in den beiden übrigen findet sich über den Zustand dieses Bandes nichts bemerkt. Die Ursache des Schenkelbruches war jedesmal ein Fall auf die Hüfte gewesen, ganz gleich also, wie sie auch das sogenannte Malum coxae veranlassen kann. Die früheste Section wurde sechs Wochen nach der Verletzung angestellt. Man fand viel blutige Synovia, das Ligamentum teres roth, blutig infiltrirt, aufgelockert, fast bis zur Unkenntlichkeit zerstört. Die Kranke hatte sich seit ihrer Verletzung weder zu bewegen, noch auch nur zu stehen vermocht. In allen späteren Sectionen, bei welchen etwas über dieses Band bemerkt ist, wurden ähnliche Resultate erhalten. Das Band war immer roth infiltrirt, aufgelockert, weich, später verschrumpft, fast unkenntlich. In der neunten Beobachtung fand man es zerrissen, von seiner Insertion an dem Femur keine Spur mehr, an dem Acetabulum noch einige kaum kennbare Fetzen. Die Section war fünf Monate nach der Verletzung angestellt worden.

Diese Beobachtungen beweisen, dafs das Ligamentum teres verschwinden kann, ohne dafs es bei der Verletzung selbst zerrissen wird und ohne dafs es einem andauernden Drücken und Reiben ausgesetzt ist, da in den meisten dieser Fälle die Kranken ganz still lagen, oder der abgebrochene Gelenkkopf die Bewegungen des Schenkels nicht, oder nur in sehr unvollkommener Weise mitgetheilt bekam. Blutige Färbung wurde jedesmal bemerkt, auch wenn die Synovia nicht blutig und wenn auch ein langer Zeitraum (10 Monate) nach der Verletzung abgelaufen war. Die Ursache der Absorption dieses Bandes scheint also zunächst in einer Erkrankung, Infiltration, Erweichung des Bandes selbst und nicht in äufseren Einflüssen zu liegen. Etwas Näheres läfst sich jedoch jetzt noch nicht angeben.

Die Succession der Krankheitserscheinungen ergibt, dafs, nachdem die Muskeln längere oder kürzere Zeit entzündet waren, auch später das Gelenke selbst entzündet

wird. Beweise dieser Entzündung finden sich, abgesehen von den Gefäfsinjectionen, die man an frischen Leichen sieht, auch an älteren Präparaten in Menge. Ich rechne hierher die Verdickung der Bänder, die Bildung zahlreicher Exostosen, die grofse Menge kleiner Oeffnungen rings um das Gelenk zum Eintritte der sehr zahlreich vermehrten Vasa nutrientia, endlich wohl auch die Verhärtung des Knochens selbst. —

Sehr verschieden sind die Ansichten über die Entstehung der emaillirten Knochenschilde an der Oberfläche des Gelenkkopfes und der Pfanne. Nach den Beobachtungen, welche ich hierüber angestellt habe, bilden sie sich auf folgende Weise.

Unter dem beständigen, allzustarken Drucke durch die Muskeln entzündet sich das ganze Gelenk, die Synovialhäute und die Knochen selbst. Diese Entzündung läfst sich so leicht durch die Erscheinungen im Leben und durch den anatomischen Leichenbefund documentiren, dafs ein näherer Nachweis derselben nicht geliefert zu werden braucht. Nur eine ihrer Erscheinungen verdient noch besonders hervorgehoben zu werden, das eigenthümliche Knarren nämlich, das alsbald bei jeder Bewegung des Gliedes entsteht. Man betrachtet dieses Symptom gewöhnlich als die Folge der gegenseitigen Reibung der harten Knochenflächen, nachdem die Knorpel schon theilweise verschwunden sind. Ich habe diese Erscheinung jedoch sehr häufig in frisch entstandenen Fällen beobachtet, in denen von Zerstörung der Knorpel noch nicht die Rede sein konnte, so wie dafs sie mit dem Verschwinden der Entzündung wieder aufhörte, was nicht möglich wäre, wenn die Stelle des Knorpels von einer harten Knochenlage eingenommen worden wäre, so z. B. in dem oben mitgetheilten Falle. Dieses Symptom ist daher wohl nichts anderes, als dasselbe Geräusch, das wir auch bei Entzündungen anderer Synovial- und seröser Flächen als ein eigenthümliches Knirschen und Crepitiren hören, oder als eine zitternde Bewegung, Fremissement, durch das Gefühl wahrnehmen, das man gewöhnlich unter dem Namen des Neuledergeräusches etc. bezeichnet und als den Beweis einer in Exsudation übergegangenen Entzündung dieser Flächen ansieht.

Unter dem Einflusse der chronisch verlaufenden Entzündung in den benachbarten Flächen, der Synovialhaut und der Knochen, erleidet der Knorpel Veränderungen seines Gefüges, die ihn selbst der Entzündung fähig machen. Er lockert sich etwas auf, wird trüber, etwas dicker, verliert sein gleichmäfsiges Gefüge und zerspaltet sich in eine Menge büschelförmiger Fasern. Diese Fasern verlaufen gröfstentheils perpendiculär, von der freien Fläche nach dem Knochen zu. Geht die Degeneration von den Synovialhäuten auf die Knorpel über, so beginnt die faserige Umwandlung an der Oberfläche des Knorpels, die einzelnen Fasern sind auf der noch unveränderten tiefern Knorpelschichte implantirt. Geht die Krankheit dagegen von den

Knochen auf die Knorpel über, so nimmt auch die faserige Umwandlung den umgekehrten Weg. Diese Auflockerung und faserige Umwandlung ist an manchen Stellen so stark, dafs die Knochenfläche, und zwar nicht grade in der Nähe der Bänder, mit ziemlich langen franzenförmigen Anhängen besetzt wird. Eine sehr genaue Darstellung dieser faserigen Umwandlung nach mikroscopischen Untersuchungen ist von Ecker (über Abnutzung und Zerstörung der Gelenkknorpel, Roser und Wunderlich Archiv Bd. II, p. 235), leider jedoch nur von in Weingeist aufbewahrten Präparaten, gegeben worden. Er bemerkt, die Krankheit komme sowohl im hohen Alter, als auch bei jungen kräftigeren Leuten, nach grofsen Anstrengungen, nach arthritischen und rheumatischen Gelenkentzündungen vor. Das Malum coxae senile, oder die Hüftmuskelentzündung, ist also unter seiner Beschreibung wenigstens mitbegriffen. Unter dem Mikroscope erschien die Grundmasse des Knorpels mehr oder minder faserig, das Gewebe des Knorpels selbst um so mehr verändert, je mehr man sich der freien Fläche nähert, die Knorpelkerne werden gröfser und scheinen Fettkörnchen zu enthalten und lösen sich an der äufsersten Oberfläche auf, so dafs Fettkörnchen frei werden. Die Knorpelhöhlen scheinen, besonders am freien Rande des Knorpels, durch Verschmelzung mehrerer in gröfsere längliche Röhren sich zu verwandeln. Diese Verschmelzung der Knorpelhöhlen sei die Ursache der Zerklüftung des faserig gewordenen Knorpels. Ecker hat diese faserigen Gebilde, welche an die Stelle des Knorpels getreten sind, nur an den Weingeistpräparaten untersucht, er bemerkt daher nichts darüber, ob sie nicht auch Gefäfse besitzen. Um den Nachweis aber, ob die Gelenkknorpel unter gewissen Verhältnissen vascularisirt werden können, dreht sich eigentlich die ganze Streitfrage, ob die knöchernen Schilde, welche man an der Stelle eines Theils des Knorpels sieht, von einer entzündlichen Umwandlung desselben, oder von einer blofsen Abnutzung herrühren. Diejenigen, welche die Vascularisation des Gelenkknorpels auch unter bestimmten Umständen nicht zugeben, müssen natürlich auch alle diejenigen Metamorphosen desselben läugnen, welche blofs von Entzündung, oder wenigstens von einer gewissen Gefäfsthätigkeit, abhängen können und die Processe, die man hieraus erläutern kann, aus andern Ursachen zu erklären suchen. So entstand die Lehre von der Usure, der Abnutzung der Knorpel, auf deren Unhaltbarkeit, wenigstens für die hier beschriebenen Krankheitsformen, ich später zurückkommen werde.

Die Möglichkeit der Vascularisation der Gelenkknorpel kann theils durch die directe Erfahrung, theils durch Analogie mit andern Knorpeln nachgewiesen werden.

Ich selbst habe in mehreren Fällen Gelenkknorpel deutlich vascularisirt gefunden. Erst neuerlich bei einem neugeborenen Kinde, welches an Erysipelas neonatorum, eigentlich Phlebitis umbilicalis suppurativa gestorben war. In dem

Oberarmgelenke fand sich viel Eiter, der Knorpel des Gelenkkopfes war etwas getrübt und roth punktirt. Die rothen Punkte liefsen sich auf ganz unzweifelhafte Weise als feine rothe, hier und da verästelte Streifchen, in die Tiefe, nach dem Knochen zu verfolgen und erwiesen sich unter dem Mikroscope als feine, mit Blutkügelchen gefüllte Gefäfse. Die meisten gingen direct in die Tiefe, einige verliefen auch in schiefer Richtung.

Auch in einem Ellenbogengelenke eines Erwachsenen, an welchem die Knorpel zum Theile schon durch Knochenlamellen ersetzt waren, habe ich auf das Allerdeutlichste die Knorpel vascularisirt gesehen.

Ich habe dieses Gelenk (Taf. II, Fig. 3) abbilden lassen. Der mittlere Theil, sowohl der Condylen des Humerus, als des Radius, ist zum Theil mit emaillirten Knochenplatten bedeckt. Die Umwandlung des Knorpels in Knochen ist jedoch noch nicht vollendet; die Lücken sind mit kleinen, stecknadelkopfgrofsen Höckerchen ausgefüllt, welche, als ich das Gelenk bald nach dem Tode des Kranken öffnete, blutigroth gefärbt waren und die oben beschriebene faserige Structur hatten. Auch der übrige Theil des Knorpels war getrübt, aufgelockert, faserig und hie und da vascularisirt.

Es scheint so leicht zu sein über die Möglichkeit der Vascularisation der Knorpel bei Operationen, durch welche sie blofsgelegt werden, oder durch absichtliche Versuche an Thieren, sich Gewifsheit zu verschaffen; es hat auch nicht an Beobachtungen hierüber gefehlt, welche jedoch bis jetzt noch zu keinem allgemein angenommenen Resultate geführt haben. Denn während die Vascularisation der Gelenkknorpel von den meisten Physiologen, unter den Neueren namentlich von Henle und Ecker, geleugnet wird, nehmen viele Pathologen und Practiker sie als eine unzweifelhafte Thatsache an. Bei den bezüglichen Beobachtungen und Experimenten scheinen nur zwei Punkte nicht gehörig berücksichtigt worden zu sein. Zuerst die Natur und Begründung der Entzündung und zweitens der Grad derselben. Die Entzündung ist in dem Knorpel nie ursprünglich, sondern immer abgeleitet und hervorgerufen durch die entzündliche Thätigkeit eines benachbarten Gewebes, des Knochens, oder der Synovialhaut. Unter dem Einflusse der Entzündungen dieser Gewebe verändert erst der Knorpel sein eigenes Gefüge, er wird faserig und nach und nach vascularisirt. Besonders scheint die Entzündung des Knochens von Einflufs zu sein. Der pathologische Einflufs der Entzündung setzt diese Theile wieder in einen analogen Zustand zurück, wie bei dem Foetus. Wie bei diesem wird der Knochen wieder weich, arm an Kalk, reicher an Gefäfsen, zwischen ihm und dem Knorpel setzt sich eine sehr gefäfsreiche Schichte ab, die einzelne Gefäfse in den Knorpel selbst hinein schickt. Bei der Ossification des Knochens bei Embryonen, sind Knochen und Gelenkknorpel noch nicht geschieden, erst wenn die Verknöcherung

vollendet, ist die Trennung deutlich ausgesprochen. Unter dem pathologischen Einflusse der Entzündung kann der in dem Knorpel unvollendet gebliebene Verknöcherungsprocefs, indem jener in denselben Zustand, wie bei dem Foetus, zurückversetzt wird, wieder aufgenommen werden. Dieses Verhältnifs kann sich jedoch nur unter gewissen Bedingungen herstellen. Zunächst nur bei reinen, traumatischen, nicht aber bei dyskrasischen Entzündungen; denn nur jene können in Parallele mit dem Ernährungsprocesse gestellt und als eine krankhaft beschleunigte und gesteigerte Ernährung betrachtet werden. Bei dyskrasischen Entzündungen findet man die Knorpel entweder aufgelöst, oder abgestofsen und nie, oder doch gewifs nur sehr selten, wirklich vascularisirt. Sodann können sich die Knorpel nur dann vascularisiren, wenn der Entzündungsprocefs in den Theilen, von denen er ausgeht, namentlich in den Knochen, äufserst langsam und schleichend verläuft. Bei raschem Gange der Entzündung bilden sich, lange bevor die Vascularisation in den Knorpel übergehen kann, Exsudate zwischen ihm und dem Knochen, welche ihn auflösen, oder abheben. Daher findet man den Gelenkknorpel, bei acut verlaufenden traumatischen Entzündungen, gewöhnlich als eine dünne Scheibe in dem eiterigen Exsudate, oder zu einem lockern, faserigen Gewebe aufgelöst. Doch finden auch hiervon Ausnahmen statt, dafs nämlich bei acuten Gelenkentzündungen der Knorpel sich weder abstöfst, noch brandig auflöst, sondern Veränderungen eingeht, die nur von seiner Vascularisation abhängen können. Nach Exarticulationen stöfst sich der Knorpel zwar in der Regel ab, ich selbst aber habe einmal nach einer theilweisen Resection des Ellenbogengelenkes, bei einem jungen Manne beobachtet, dafs der Knorpel sich nach und nach grauröthlich, später rosenroth färbte und zuletzt sich mit Granulationen bedeckte. Ich bin, da die Gelenkwunde von mir selbst täglich verbunden wurde, über diese Veränderung ganz ohne Zweifel. Aehnliche Beobachtungen liegen von Andern vor. Le Dran (traité des opérations de chirurgie. Bruxelles 1745, p. 351), L'Alouette (quaestio medico-chirurgica an femur in cavitate cotyloidea aliquando amputandum. Paris 1748, p. 165), Hoin, Andouille, sahen ebenfalls nach Exarticulationen, auf der entblöfsten Fläche des Knorpels, der sich nicht abstiefs, Granulationen erscheinen. Diese Veränderungen des Knorpels sind jedoch selten, da in der Regel die Entzündung zu rasch verläuft, als dafs der Knorpel sich vascularisiren könnte.

Bei allen, wenigstens bei allen mir bekannt gewordenen Versuchen, Gelenkknorpel auf dem Wege des Experiments zu entzünden, hat man den Fehler begangen, die Entzündungsreize zu grell einwirken zu lassen. Haller (Comment. soc. reg. Goetting. Tom. II. 1752) brannte und stach in die Gelenke, brachte Spiefsglanzbutter, oder Vitriolöl in dieselbe. Dörner (de gravioribus quibusdam cartilaginum mutationibus.

Tübing. 1798) bediente sich des Höllensteins. Auch liefs er die Thiere nicht lange genug leben, um ein gültiges Resultat zu erhalten. Gendrin (anatomische Beschreibung der Entzündung und ihrer Folgen, §. 225) zog einen Metalldraht, oder ein Haarseil durch das Gelenk, welche er mehrere Tage liegen liefs. Nach allen diesen Experimenten entstand, wie sich von vorn herein vermuthen liefs, Eiterung und Exfoliation, aber keine Vascularisation der Knorpel.

Als Product zufälliger Entzündungen ist Vascularisation der Knorpel von Vielen beobachtet worden. Sehr genau beschreibt diesen Zustand Cruveilhier (liv. IX, tab. 6) und gibt von ihm eine bildliche Darstellung (Fig. 2 und 2'), leitet jedoch die Entstehung der Knochenschilde von Abnutzung der Knorpel ab. Er gibt hierüber eine Theorie, die bei näherer Betrachtung Niemandem genügen kann. Er sagt im Wesentlichen Folgendes. Bei jeder acuten oder chronischen Entzündung der Synovialhäute entstünde leicht Usure der Knorpel. Schon nach einer Entzündung von wenigen Tagen Bestand könnten sich die Knorpel exfoliiren und die Abnutzung der Knochenflächen beginnen. Sobald die Knorpel verschwunden wären, rieben sich die Knochen, da wo sie sich am genauesten berührten, gegenseitig ab; so stark aber auch deren Abnutzung sei, so finde doch beständig ein eben so rascher Wiederersatz, ja Verdickung des Knochens und Neubildung von Exostosen statt, um das Verlorene zu ersetzen. Er beschreibt dabei naturgetreu den Zustand des verknöchernden Knorpels mit den über seine Oberfläche vorragenden blutrothen Höckerchen. Cruveilhier erklärt hier nicht, wie die Knorpel verschwinden, denn an eine Abstofsung derselben in das Gelenk kann wohl Niemand nach den Erscheinungen im Leben und dem langsamen Zustandekommen des ganzen Processes denken. Eben so sagt er nicht, was die blutrothen Höckerchen sind, die über die glatte Knochenfläche hervorragen. Rokitansky, der aber ebenfalls der Idee der Abnutzung der Knorpel huldigt, sagt, dafs der Knorpel in seinem unveränderten Zustande sich nicht entzünden könne, er sei aber fähig, durch Entzündungen der benachbarten Gewebe, ja durch Anomalien in der Mischung der Synovia, sehr bedeutende Abweichungen in seiner Textur zu erleiden. Namentlich habe er Vascularisation der Knorpel häufig bei Absorption derselben beobachtet, wie vor ihm schon Mayo und Liston. Der Knorpel finde sich dabei in der Umgebung häufig aufgelockert und succulent, er werde trüber, verliere sein homogenes Aussehen, werde von faserig-filziger, mehr weicher, feuchter Textur. Ueber ihm lagere sich oft eine zellstoffige, gallertartige, vascularisirte Substanz. Eben so finde sich zwischen dem Knorpel und dem Knochen eine weiche, gallertartige, sehr gefäfsreiche Schichte (wie bei dem Foetus). Auf die Theorie, die er über die sogenannte Abnutzung und Atrophie der Knorpel entwickelt, werde ich später Gelegenheit haben zurückzukommen, da es hier nur zunächst

darauf ankam, seine Autorität und seine, so weit es nicht die Schlufsfolgerungen betrifft, naturgetreue Schilderung der Vascularisation des Knochens zu benutzen (Rokitansky, p. Anat. II, p. 316 und 320). Eigentlich sind die Ansichten, welche Rokitansky als seine eignen hinstellt, schon 1833 von Aston Key (on the ulcerative procefs in joints. Lond. med. and surg. transactions, 1833), den jener jedoch nicht anführt, schon ganz übereinstimmend ausgesprochen worden. Auch A. Key nimmt die Möglichkeit der faserigen Umwandlung der Knorpel, die bald von den Knochen, bald aber von den Synovialhäuten ausgehen soll, an. Chronische Entzündungen dieser Gebilde legten den Grund der spätern Umwandlung in dem Knorpel. Bei primärer Entzündung der Synovialhäute werde der Knorpel von seinen Rändern, bei Entzündungen des Hüftgelenkes von der Insertion des Ligamentum teres aus, angegriffen, aufgelockert, faserig, vascularisirt. Oft lagere sich eine vascularisirte Membram über die ganze Gelenkknorpelfläche und vermittle zwischen sich gegenüberstehenden Flächen Adhäsionen, die bei unvorsichtiger Eröffnung des Gelenks leicht zerstört würden. Nicht bei jeder Gelenkentzündung vascularisire sich jedoch der Knorpel. Liston (the Lancet, November 1843 und med.-chir. transact. Vol. V. Lond. 1840. Rob. Liston, on the arrangement of the intermediate vessels on surfaces secreting pus, with a note regarding the vascularity of articular cartilages. Lond. med.-chir. transact. Vol. V, p. 92) bemerkte ebenfalls die vascularisirte Zwischenlage zwischen Knorpel und Knochen an kranken Gelenken. Von ihr aus setze sich ein feines Gefäfsnetz in den Knorpel selbst fort, das vermittelst einer feinen Injection an seinen Durchschnitten sehr deutlich sichtbar gemacht werden könne und welches man im gesunden Zustande nicht sehe. Die Gefäfse gehen, nach den Abbildungen, welche Liston gibt, von dem Knochen in parallelen Linien in den Knorpel, bis nahe an dessen Oberfläche, wo sie Schlingen bilden und wieder zu dem Knochen zurückkehren. Zuweilen liege ein plastisches Exsudat auf der Oberfläche des Knorpels und Gefäfse liefsen sich von diesem aus bis in jenes Exsudat verfolgen. Auch Majo will kranke Gelenkknorpel injicirt haben.

Brodie, der sich ebenfalls für die Möglichkeit der Knorpelentzündung ausspricht, ist zu dieser Annahme jedoch mehr durch Schlüsse, aus den Umwandlungen, die der Knorpel erfahren kann, als durch directe Beobachtungen gekommen. Ebenso Laenec (dict. des sc. med., tom. IV, art. artif.), Gendrin scheint die Möglichkeit acuter Entzündung in den Knorpeln überhaupt zu läugnen, dagegen läfst er chronische Entzündung in Rippen- und Kehlkopfsknorpeln zu, nicht aber auch in den Gelenkknorpeln, die er nach seinen Versuchen für völlig unempfindlich hält.

Von vielen Knorpeln, die, ihrem Baue nach, den Gelenkknorpeln ganz gleich stehen und wie diese in normalem Zustande gefäfslos sind, ist es aufser allem

Zweifel, dafs sie unter gewissen Verhältnissen sich mit Gefäfsen durchziehen. Es ist schon gewifs, dafs auch die Gelenkknorpel bei dem Foetus mit Gefäfsen versehen sind, sie unterscheiden sich bei diesem nicht von dem verknöchernden Knorpel des Knochens. Selbst an den Gelenkknorpeln Erwachsener lassen sich zuweilen an dem Rande der umgeschlagenen Synovialhaut durch Injection Gefäfse, welche sich in die Knorpel hinein verfolgen lassen, nachweisen (Henle). Rippen- und Kehlkopfknorpel erhalten sehr häufig und was besonders zu beachten ist, vor ihrer Verknöcherung, Gefäfse.

Jede chronische Entzündung in der Nähe der Kehlkopfknorpel, z. B. Verschwärung der Schleimhaut, läfst eine Gefäfsinjection in den Knorpel selbst entstehen (cfr. Albers, Gräfe und Walther's Journ. Bd. 29. 1840. p. 4). Es wäre zu verwundern, wenn die, in der frühern Periode des Lebens mit Gefäfsen versehenen und ihrem Baue nach den Kehlkopf- etc. Knorpeln so nahe stehenden Gelenkknorpel nicht dieselben Veränderungen, wie diese, durch den Einflufs einer anstofsenden Entzündung sollten erfahren können. Die Verbreitung einiger Gefäfse ist also mit dem Zustande eines Gelenkknorpels nicht durchaus unverträglich, da derselbe in einer gewissen Periode seiner Existenz selbst naturgemäfs mit solchen versehen ist. Wird die Entwickelung von Gefäfsen sehr reichlich, so hört der Knorpel allerdings auf Knorpel zu sein, er geht in andere Gewebe über, oder, was ganz dasselbe ist, diese setzen sich an seine Stelle. Er metamorphosirt sich in faseriges, oder in Knochengewebe. Von vielen anderen Geweben kennen wir ähnliche Transformationen, oder wenn man den Ausdruck lieber will, Verdrängungen eines Gewebes durch ein anderes, in Folge einer abgeänderten Lebensthätigkeit.

Somit sprechen also sowohl die Analogie, als auch directe Wahrnehmung der bewährtesten Beobachter, für die Fähigkeit der Gelenkknorpel, unter gewissen Verhältnissen sich zu vascularisiren und zur Vermittlung eines Entzündungsprocesses geeignet zu werden. Zum Beweise, dafs aus dieser Veränderung des Gefüges aber später eine Verknöcherung werde, auch dafür lassen sich sowohl Gründe der Analogie, als der directen Beobachtung entnommen, anführen. Ich habe oben schon den Zustand, in welchen die Knorpel durch eigene Vascularisation und Bildung einer gefäfsreicheren Schichte zwischen ihnen und den Knochen gerathen, mit dem Befunde während der Ossificationszeit eines Knochens bei dem Foetus, verglichen. Gelenkknorpel und Knochenknorpel sind noch nicht geschieden. Beide bilden eine gefäfsreiche Knorpelmasse. Die Verknöcherung hält bei der spätern Entwickelung an der Grenze des bleibenden Knorpels ein, während zugleich der Gefäfsreichthum sehr zurückgeht. Durch die Entzündung wird der Knorpel und die unter ihm liegenden Schichten in denselben Zustand, wie bei dem Foetus, zurückversetzt und die der physiologischen

Entwickelung nach unterbrochene Verknöcherung durch den Einflufs der auf pathologischem Wege gesteigerten Thätigkeit vollendet. Ganz ähnliche Processe sehen wir in Knorpeln von gleicher Structur. Geschwüre in der Nähe der Kehlkopfknorpel bringen secundär Vascularisation und Verknöcherung in diesen selbst hervor. Verknöcherungen der Kehlkopfknorpel gehören zu dem gewöhnlichsten Befunde bei der Luftröhrenschwindsucht; fracturirte Kehlkopfknorpel entzünden sich und heilen durch eine anfangs fibröse, später knöcherne Narbe. Ebenso wird der Bruch fracturirter Rippen- und des Schwerdtknorpels durch eine knöcherne Narbe vereinigt. Die Analogie dieser Fälle führt demnach dahin, dafs chronische Entzündungen in den Gelenkknorpeln denselben Ausgang nehmen können. wie in den der Structur nach verwandten des Kehlkopfes etc. Henle sagt, dafs alle Knorpel, welche Neigung haben faserig zu werden, auch Neigung zeigen sich zu verknöchern. Er spricht nun zwar diese Eigenschaft den Gelenkknorpeln ab und leugnet ihre Verknöcherung durchaus, die Wahrnehmungen jedoch von A. Key, Ecker, Paget, Rokitansky, sowie meine eignen, weisen bestimmt nach, dafs eine solche Umbildung in ein festes knorpliches Gewebe auch bei den Gelenkknorpeln nichts seltenes ist und der Verknöcherung vorausgeht. Bei chronischen Gelenkentzündungen entstehen in den zottigen Auswüchsen auf der Synovialfläche der Bänder und an dem Rande der Knorpel sehr häufig Knochenkerne. Die faserigen Gebilde, in welche die Knorpel transformirt werden und die Zottenanhänge der Synovialüberzüge, gleichen sich vollkommen, beide gehen am Knorpelrande ohne Grenzlinie in einander über. Es ist also hiernach schon wahrscheinlich, dafs in den Faserbildungen der einen Stelle so gut Verknöcherung möglich ist, als an der andern. Dafs aber die glattpolirten Knochenflächen in Gelenken wirklich aus der Verknöcherung der Knorpel und nicht aus der Abnutzung derselben und der Verdichtung und Abschleifung der unter ihnen liegenden Corticallage hervorgegangen sind, wird durch folgende genauere Wahrnehmungen bewiesen.

Sie sind nicht in den Knochen hinein vertieft, sondern ragen etwas über denselben hervor. An macerirten Knochen häufig mit einem sehr scharfen Rande, der um $\frac{1}{2}$--1 Linie über die Corticallage des Gelenkkopfes hervorsteht, in andern Fällen verlaufen sie allmählig. Sind die Knorpel noch erhalten, so umgeben sie das Knochenschild allerdings mit einem höhern Wulste, wobei jedoch zu bedenken, dafs die Knorpel selbst aufgelockert sind. Es läfst sich sogar, wie ich glaube, dieser Zustand der Knorpel als sicherer Beweis benutzen, dafs Abnutzung durch allzustarke gegenseitige Reibung der Knochenflächen überhaupt nicht stattgefunden haben kann. Da nämlich, wo die Knochenfläche noch kein ununterbrochenes Ganze macht, ragen aus ihren Lücken die rothen knorplichen Höckerchen sehr wahrnehmbar hervor.

Diese müfsten also doch wohl zunächst unter der Reibung gelitten haben und nicht das tieferliegende Knochenschild. Sehr naturgemäfs läfst sich der Gang des Processes so denken, dafs die succulenten Knorpel mit der vollendeten Verknöcherung ihren Saftreichthum einbüfsen und wirklich, wie diefs ja bei vielen analogen Processen der Fall ist, einen geringern Raum, als beim Beginne der Metamorphose einnehmen.

In dem Cataloge des Musée Dupuytren findet sich ein Präparat beschrieben, an welchem die Corticalschichte des Gelenkkopfes unversehrt und von einer zweiten Schichte einer glattpolirten Knochenlage bedeckt ist. Der verknöcherte Knorpel lag als eine eigne Knochenschichte auf der unversehrten Rinde des Knochens, ähnlich wie bei Verknöcherung der Periosteen sich Knochenlamellen auf der völlig unversehrten Corticalschichte der Knochen nicht selten bilden und erst spät mit dieser so verschmelzen, dafs die Grenze zwischen beiden verwischt wird.

Am meisten haben zur Annahme einer wirklichen Abreibung der gegenüberstehenden Flächen die Furchen und Reifen geführt, welche man, besonders in Hüftgelenken, an den emaillirten Knochenplatten sieht. Man hat sich offenbar ihre Entstehung gedacht wie bei einem ausgefahrnen Wagenrade, ohne zu bedenken, dafs glatte Knochenflächen, die genau in einander passen, wie der Gelenkkopf des Hüftbeins in das Acetabulum, sich zwar gegenseitig glätten, aber nicht uneben riefig machen können. Ihre Entstehung mufs also auf eine andere Weise erklärt werden. Diese Furchen finden sich nicht in allen Gelenken. Am deutlichsten sind sie im Hüftgelenk und bei weitem ausgeprägter an der Pfanne, als an dem Gelenkkopfe selbst. Sehr undeutlich sind sie in Kniegelenken und noch mehr in dem Ellenbogen- und Schultergelenke. An Oberarmköpfen, den Condylen des Humerus, des Femur und der Tibia, deren unser pathologisches Cabinet mehrere mit emaillirten Knochenplatten besitzt, habe ich diese Furchen nicht beobachtet. Diefs führt zu der Annahme, dafs die Gestalt der einzelnen Gelenke von Einflufs auf ihre Entstehung sein mufs. Sie verlaufen immer in der Richtung der hauptsächlichen Bewegung des Gelenkes. In der Hüftgelenkpfanne liegen sie als concentrische Halbkreise übereinander. Da der difformirte Gelenkkopf immer nur mit einem sehr kleinen Theile seiner Oberfläche die Pfanne berührt, so bezeichnen diese Riefen und Furchen die Verknöcherungen der Knorpelüberzüge, wie sie nach und nach entstanden sind. So wie der Gelenkkopf unter dem Zuge der Muskeln nach und nach immer mehr aus der Pfanne herausrückt, kommt er immer mit neuen Stellen des ursprünglichen, oder des neu entstandenen Pfannenrandes in Berührung und bildet in ihnen neue Knochenrinnen, während er die alten verläfst. Daher erklärt es sich, dafs in dem Gelenkkopfe gewöhnlich nur eine kleine convexe Knochenfläche sich findet, an der Pfanne aber viele concentrische aneinander stofsende Rinnen, und dafs an den Gelenken, welche

ihrem Baue nach, nicht in der Weise ausweichen können, wie das Hüftgelenk, besonders an dem Oberarmgelenke, diese ausgeschliffenen Rinnen fehlen.

Die meisten Pathologen, die sich überhaupt mit dem vorliegenden Gegenstande beschäftigten, haben sich über die Entstehung der emailartigen Knochenschliffe in Gelenken keine weitere Vorstellung gebildet, als dafs der Knorpel durch Abnutzung, oder Atrophie verschwinde und dafs die unter ihm liegende Corticalschichte durch gegenseitige Reibung sich nach und nach glätte. Eine sonderbare Ansicht. Jedermann weifs, dafs, wo bewegliche Knochen sich gegenseitig längere Zeit hindurch an Stellen, die sonst keinem Drucke ausgesetzt sind, berühren und aufeinander drücken und reiben, sich Knorpelflächen bilden, dafs diese neuen Knorpelflächen um so stärker und deutlicher werden, je länger die Reibung dauert und je stärker sie ist und dieselbe Ursache, welche Knorpelflächen entstehen läfst, wo keine waren, soll die so sehr beständigen Knorpelflächen der Gelenkköpfe auch zum Verschwinden bringen! Eine und dieselbe Ursache soll also die entgegengesetztesten Wirkungen haben. Nur Rokitansky führt, neben der Abnutzung, noch andere Ursachen, durch welche die Knorpel verschwinden sollen, an, die schon der Autorität wegen, welche dieser Schriftsteller überall mit Recht in pathologischen Gegenständen ausübt, eine nähere Berücksichtigung erfordern. Er sagt : das Schwinden des Knorpels sei durch ein vorausgegangenes Leiden der spongiösen Knochensubstanz und zwar durch eine mehr oder weniger entzündliche Porose, mit darauf folgender Verdichtung, Sclerose, bedingt. Es veröde hierbei bei dem secundären Processe der Sclerose der, der Ernährung vorstehende Gefäfsapparat der schwammigen Knochenenden und der Knorpel schwinde um so sicherer ein, je bedeutender die Sclerose sei. Die Stelle, die Ausbreitung und der Grad der Knorpelatrophie entspreche der Ausbreitung und der Intensität der Sclerose. Die faserige Umwandlung der Knorpel gehe ihrer Abnutzung immer voraus, vielleicht lege sodann Zerstörung des Epitheliums und des Bindegewebeüberzuges den nächsten Grund zur Zerstörung des Knorpels selbst. Die Abnutzung des Knorpels aber werde durch gänzliches Erlöschen der ohnehin in ihm nur schwachen Lebensthätigkeit bedingt. Es sei gleichsam ein spontaner Auflösungsprocefs, eine Art. gangraena senilis, in Folge des höhern Alters, oder anderer Einflüsse, welche die Lebensthätigkeit sehr beeinträchtigen. So könnten namentlich arthritische und rheumatische Entzündungen die gehörige Reproduction hemmen und den Knorpel der Zerstörung anheim geben. Dieser Ansicht schliefst sich Ecker in allen wesentlichen Punkten an.

Diese Versuche zur Erklärung sind bei näherer Betrachtung in sich selbst unhaltbar und entsprechen nicht dem Befunde an frischen Leichen und der Untersuchung der emaillirten Knochenflächen selbst. Denn, wie ich oben nach meiner mikroscopischen Untersuchung derselben bemerkt habe, sind die Markkanälchen in den email-

lirten Knochenschilden sehr entwickelt und schon daraus mit völliger Sicherheit anzunehmen, dafs die Gefäfse, welche in dem Centrum dieser Kanälchen immer verlaufen, ihnen nicht fehlen können. Es ist richtig, dafs die spongiöse Substanz des Gelenkkopfes häufig verdichtet angetroffen wird, aber bei weitem nicht immer. Zuweilen ist die Gelenkoberfläche von einer sehr ausgezeichneten Emailplatte bedeckt, während die spongiöse Substanz gar nicht, oder nur in sehr geringem Grade, verdichtet ist. Oder die spongiöse Substanz des ganzen Gelenkkopfes, so weit sie noch vorhanden, ist verdichtet, aber nur an einer sehr kleinen Stelle, an der gerade, mit welcher er die Pfanne noch berührte, ist er emailartig abgeschliffen. Der Rest ist mit einem Knorpel bedeckt, der sogar aufgelockerter und succulenter, als im normalen Zustande ist. Ueberhaupt scheint es, dafs Rokitansky sein Urtheil sich nach getrockneten Präparaten gebildet hat, es wäre sonst unbegreiflich, wie er den so sehr weichen, saftreichen Zustand der Knorpel, wie sie mitten, noch zwischen den emailartigen Platten liegen und die an Saftreichthum den gesunden Knorpel weit übersteigen, hätte übersehen können. Sind doch sogar die Knorpel mitten zwischen den Knochenschliffen blutig gefärbt. Auch pafst seine Ansicht nicht für den ganzen weiteren Sectionsbefund, der in allen Punkten auf einen gröfseren Gefäfs- und Blutreichthum in dem Gelenkkopfe etc. hinweist. Dafür sprechen die zahlreichen Oeffnungen für die Vasa nutrientia, rings um den Gelenkkopf herum, die sehr blutreiche Beschaffenheit des Knochenmarkes, die zahlreichen Exostosen, welche sich auf dem verdichteten Gelenkkopfe selbst bilden, so weit derselbe die Pfanne nicht mehr berührt und die sämmtlich mit sehr dicken Knorpellagen bedeckt sind u. s. w. Die Knorpel werden in ihrem normalen Zustande nicht durch rothes Blut ernährt, sie bedürfen offenbar nur sehr weniger Säfte, um ihre Existenz zu erhalten; ist es nun gedenkbar, dafs ein Schwinden der Gefäfse in dem Knochen, angenommen, dafs es erwiesen wäre, aber doch nur in dem Maase, dafs der Knochen dabei noch existiren kann, nicht auch den Fortbestand der Knorpel erlauben sollte?

Gegen die Ansichten von Ecker, wie nach Entzündungen die Krankheit entstehen soll, lassen sich noch insbesondere folgende Einwendungen erheben. Untersuchungen an frischen Präparaten beweisen, dafs in der Umgebung des Knorpels und in diesem selbst nirgends ein Mangel an Säften und an Lebensthätigkeit zu bemerken ist, sondern eher ein Uebermaas beider. Alle Gebilde in der Nähe des Knorpels und dieser selbst, sind sehr succulent, die Zahl der Gefäfse ist vermehrt, nirgends sonst zeigt sich in den Gelenktheilen Neigung zum Absterben, vielmehr überall luxuriirende Neubildung. Die Synovialhäute sind aufgelockert, zottig und ihre Zotten gehen unmittelbar in den transformirten Knorpel über. Die Zotten der einen Knorpelfläche selbst sind nicht abgeneigt, mit denen der gegenüberliegenden

zu verwachsen. Das Mark und selbst die Corticalschichte unter den Knorpeln ist überreich an Blut und Gefäfsen; neue Knorpelschichten bilden sich ringsum auf den zahlreichen Knochenauswüchsen, die das Gelenk umgeben. Ich finde in allen diesem nicht einen einzigen Punkt, der eine Analogie mit Gangraena senilis darbietet, vielmehr sehe ich überall, wenn auch modificirte, doch zu gleicher Zeit luxuriirende Lebensthätigkeit. — Ueberhaupt aber ist es mir nicht bekannt, dafs durch Entzündung irgendwo (von der Arterien- und Venenentzündung kann hier natürlich nicht die Rede sein) ein der Gangraena senilis gleicher Procefs hergestellt würde. Ecker läfst die Zotten durch Reibung abgelöst werden, ohne anzugeben, was weiter aus diesen zum Theile sehr langen und derben Filamenten wird, ob sie in der Synovia sich eine Zeit lang erhalten, sich endlich auflösen etc., was kaum angenommen werden dürfte, da dieselbe weder vermehrt, noch abgeändert gefunden wird.

Rokitansky nimmt II, 340 an, dafs die Krankheit mit Auflockerung und Vergröfserung, Anschwellung, Erweichung, die sich besonders augenfällig an den Gelenkköpfen äufsere, beginne. Diese Weichheit bedinge an und für sich verschiedene Mifsgestaltungen der Gelenkpartien, die durch gleichzeitige Wucherungen in den Umgebungen der Gelenkflächen noch bedeutender gemacht würden. Später gehe die Auflockerung des Knochengewebes, die Osteoporose, in eine weifse, kreideartige Verdichtung, Sclerose, über. Diese Anschwellung aber, welche Rokitansky zur Erklärung der Verunstaltung der Gelenkpartien benutzt, wird nie, auch nicht bei der, allerdings mit Auflockerung des Knochens verbundenen, aus der Altersdecrepidität hervorgehenden Form, die A. Cooper beschrieben hat, beobachtet. Sie ist weder anatomisch nachgewiesen, noch deutet irgend ein Symptom während des Lebens auf sie hin. Offenbar findet bei Rokitansky dieselbe Täuschung, wie bei den Herausgebern des Catalogs des Musée Dupuytren statt, die, bei der Beschreibung mehrer Präparate, den Gelenkkopf vergröfsert annehmen und doch zugleich durch die mitgetheilten Maase, so wie durch ihre bildliche Darstellung beweisen, dafs er verkleinert, wenn auch an seinem Saume mit Exostosen besetzt war. Wäre der Gelenkkopf in irgend einem Stadium der Krankheit aufgequollen, so müfste er etwas aus der Pfanne herausgehen und dadurch, da der Gelenkkopf nur nach aufsen und abwärts aus der Pfanne treten kann, der Schenkel verlängert werden. Nun aber ist, wie die oben anstehende Darstellung der Symptome nachweist, in keiner Periode der Krankheit Verlängerung bemerkbar, vielmehr ist allmählig zunehmende Verkürzung constante Eigenschaft, sowohl bei acutem Verlaufe, nach gewaltsamen äufsern Einwirkungen, als auch wenn das Uebel einen mehr schleichenden Gang genommen hat. Von der Entzündung selbst, welche der Bildung der emailartigen Knochenplatten vorausgeht, glaubt Rokitansky, dafs sie auf arthritischer Basis beruhe. In dieser

Voraussetzung liefs er, bei der chemischen Untersuchung, besonderes Augenmerk auf etwa vorhandene Harnsäure richten, von der jedoch keine Spur entdeckt wurde. Diese Hypothese, deren allgemeinere Annahme für die Praxis von Nachtheil sein könnte, läfst sich jedoch sehr leicht widerlegen, denn es ist gewifs, dafs die emailartigen Knochenschilde nicht bei einer Art von Gelenkentzündung, sondern bei allen chronischen und insbesondere nicht dyskrasischen Gelenkentzündungen, entstehen können. Sie finden sich nach nicht wieder eingerichteten Luxationen, nach Gelenkquetschungen und andern traumatischen Verletzungen, bei jungen, sonst durchaus gesunden Personen, bei welchen keine Spur irgend einer Dyskrasie und insbesondere von Gicht aufzufinden ist, eben so häufig, als bei ältern, bei welchen die Lebensepoche Vermuthungen auf Arthritis zuläfst. Dagegen gerade bei dyskrasischen Entzündungen, die durch ihre ursächliche Begründung zur Verschwärung hingeführt werden, kommen sie nicht leicht vor. Es hat sich mir nie die Gelegenheit dargeboten, die frischen Gelenkflächen eines an Marasmus senilis Verstorbenen zu untersuchen, um entscheiden zu können, ob auch das höhere Alter, ohne Mitwirkung von Entzündung im Stande ist, die Verknöcherung der Gelenkknorpel herbeizuführen. Unmöglich wäre es nicht. Ich erinnere nur daran, dafs auch die Kehlkopf- und Rippenknorpel, eben so wohl unter dem Einflusse des höhern Alters, als unter dem der Entzündung verknöchern. Ueberhaupt scheinen alle wahren Knorpel zur Verknöcherung bestimmt zu sein, nur erfolgt dieselbe in sehr verschiedenen Lebensperioden; die meisten von ihnen verknöchern schon vor der Geburt, andere erst gegen die Pubertätszeit, andere im späten Mannes-, im Greisenalter. Zu den letzteren gehören vielleicht die Gelenkknorpel. Um völlig gewifs zu sein, dafs der Einflufs des höheren Alters die Verknöcherung eingeleitet hat, müfste man wissen, dafs in keinem früheren Lebensstadium das Gelenk von Entzündung ergriffen war.

Sehr unbestimmt drückt sich Lobstein, traité d'anatomie pathologique II, 343, über die Entstehung der emailartigen Knochenflächen aus. Ihre Glätte entstände auf jeden Fall durch gegenseitige Reibung, die elfenbeinartigen Platten selbst aber durch die Ablagerung von Knochenmasse, welche die Gelenkknorpel erfülle und zerstöre. Ueber die näheren Ursachen, aus denen diese Verknöcherung zu Stande kommen soll, äufserte er sich nicht.

Aston Key, an der früher citirten Stelle, p. 242, scheint die Verknöcherung der Knorpel nur bei alten Subjecten gesehen zu haben. Er bringt sie mit rheumatischen Erscheinungen in Verbindung, spricht sich aber über ihre Entstehung nicht aus.

Hiermit glaube ich die Untersuchung über das Wesen der Krankheit und die Ursachen ihrer einzelnen Erscheinungen schliefsen zu können. Als Hauptresultat

dieser Untersuchung erscheint der Beweis, dafs das Malum coxae senile, oder wie ich es zweckmäfsiger nennen zu dürfen glaube, die Hüftmuskelentzündung, als eine Krankheit besonderer Art besteht und von den übrigen Entzündungen an der Hüfte geschieden werden mufs. Sie setzt eigenthümliche anatomische Veränderungen in den weichen und besonders auch den festen Theilen des Gelenkes, von denen einzelne auch bei andern, namentlich mit Entzündung complicirtien Hüftkrankheiten vorkommen können, voraus, die sich jedoch vereinigt nur bei ihr finden und genügen, um ihr eine besondere Stelle einzuräumen. In ihrem Gefolge entsteht eine chronische Entzündung in dem Gelenke und durch diese bilden sich ähnliche Veränderungen, wie bei andern chronischen Entzündungen, die wir ihrerseits wieder als besondere Krankheiten anerkennen müssen und die sich dann auch durch besondere Eigenthümlichkeiten ihres Verlaufs und ihrer Folgen von einander und der Hüftmuskelentzündung unterscheiden. Die Verknöcherung und Abglättung der Knorpel bildet nirgends, wo sie sich findet, eine besondere Krankheit, sondern ist Symptom vieler chronischer, nicht dyskrasischer Gelenkentzündungen von sehr verschiedener Begründung. Sie findet sich bei sogenannten Gelenkmäusen, veralteten, nicht eingerichteten Luxationen, vielleicht auch bei idiopathischen Entzündungen der Gelenkköpfe und der Synovialhäute u. s. w. Auch die Verunstaltung des knöchernen Gelenkapparates, ist der Hüftmuskelentzündung nicht durchaus eigenthümlich, sie findet sich in ähnlicher, wenn auch nicht in derselben Weise, bei andern Hüftkrankheiten, namentlich bei der von A. Cooper beschriebenen Interstitialresorption des Schenkelhalses älterer Leute (Herabsinken des Gelenkkopfes nach dem Trochanter minor), deren Bild auch Rokitansky bei seiner Beschreibung des Malum coxae vorgeschwebt zu haben scheint. Beide Krankheiten weichen aber wesentlich von einander ab. Die eine, A. Cooper's Interstitialresorption, ist entzündungslos, die andere hängt wesentlich mit Entzündung zusammen. Bei der einen beruht die Verunstaltung auf primärer Schwächung des Knochens, excentrischer Altersatrophie, Auflockerung des spongiösen Gewebes, Verdünnung der Corticalschichte, bei Personen, die vor Altersschwäche das Bett nicht zu verlassen vermögen. Die andere dagegen kommt bei kräftigen und jungen, häufig bei schwer arbeitenden Personen, oder nach heftigen äufsern Verletzungen und starken Erkältungen vor, sie ist von ihrem ersten Auftreten an entzündlich und verliert diesen Character in ihrem ganzen Verlaufe nicht. Die Ursache der Verunstaltung liegt bei ihr nicht in Schwächung des Knochens, sondern in gröfserer Stärke der Kräfte, die auf ihn wirken. Jener möchte passend der Name Malum coxae senile zu reserviren sein.

Die Hüftmuskelentzündung, so leicht sie auch meistens für den, der sie einmal am Lebenden beobachtet hat, zu erkennen ist, wurde doch bisher fast immer

mit andern Zuständen verwechselt, besonders aber mit den spätern Stadien der Coxalgie und mit den Intracapsularbrüchen des Schenkelhalses.

Zur Unterscheidung von der Coxalgie kann sie jetzt für den, der die Erscheinungen mit einiger Aufmerksamkeit und in ihrem Zusammenhange beobachten will, keine Schwierigkeit mehr darbieten. Der Unterschied liegt in dem ganzen Gange der Krankheit und in dem Bilde, welches dieselbe in allen ihren Stadien gewährt, hinreichend sicher begründet.

Die Aehnlichkeit zwischen beiden Krankheiten ist eine sehr oberflächliche und liegt nur darin, dafs beide entzündlich sind, dafs bei beiden der Fufs verkürzt, nach aufsen gerollt und der Gang erschwert sein kann. Dagegen unterscheiden sich beide hauptsächlich in folgenden Momenten. Die Coxalgie ist wesentlich fieberhaft und das Fieber steigt bei ihr, der Regel nach, um so mehr, je länger die Krankheit dauert; es nimmt leicht den Character einer Febris hectica an. Ueberhaupt aber ist die Krankheit nie in den localen Hüfterscheinungen beschränkt, der ganze Körper leidet, er ist abgemagert, von kachectischem Aussehen, die Verdauung ist geschwächt, die Kräfte sind vermindert u. s. w. Die Hüftmuskelentzündung dagegen ist ein rein locales Leiden. Höchstens, wenn die Krankheit nach einer heftigen traumatischen Veranlassung, oder Erkältung entstanden ist, findet sich in den ersten Tagen Fieber, das sich um so mehr vermindert, je mehr die Krankheit chronisch wird und endlich ganz schwindet. Dabei können die Verdauung und alle übrigen Functionen des Körpers im besten Zustande sich befinden, die Kräfte ungeschwächt, das Aussehen blühend bleiben. Wenn bei beiden Krankheiten die Bewegung der kranken Extremität erschwert ist, so liegt doch die Ursache davon in sehr verschiedenen Verhältnissen. In den höheren Graden der Coxalgie sind die Muskeln völlig erschlafft und unfähig sich zusammenzuziehen, bei der Hüftmuskelentzündung dagegen contrahirt und aufser Stand, sich völlig zu erschlaffen. In den Bewegungen selbst unterscheiden sich beide Krankheiten. Wenn, bei noch nicht abgelaufenem Procefs der Coxalgie, der Schenkel scheinbar, oder, nach cariöser Zerstörung, wirklich verkürzt ist, kann der Kranke in der Regel durchaus keine Bewegungen mehr machen, oder, wenn er dazu noch im Stande ist, so sind es höchstens schwache Versuche, die ihm viel Schmerz verursachen. Bei der Hüftmuskelentzündung dagegen besteht völlige Bewegungslosigkeit nur in den ersten Tagen nach einer Verletzung, später kann der Kranke, trotz der Verkürzung, noch ziemlich weit gehen, wenn auch sein Gang steif und ungelenk ist. Dabei besteht die merkwürdige Verschiedenheit, dafs bei der Coxalgie der Schmerz sich um so mehr steigert und die Bewegung selbst um so schwieriger wird, je länger man sie fortsetzt, während bei der Hüftmuskelentzündung Schmerz und Steifigkeit mit der

fortgesetzten Bewegung abnehmen. Der Kranke mit chronischer Hüftmuskelentzündung kann den Fufs nach jeder Seite hin rollen und wenn er will, auf die ganze Sohle treten, während der Coxarius den Fufs nicht zu rollen und nur mit der Fufsspitze den Boden zu berühren vermag. Die Coxalgie führt, sich selbst überlassen, bei längerer Dauer stets zur Verschwärung, zu cariöser Zerstörung der Gelenkgebilde, mit allen ihren Folgen, bei der Hüftmuskelentzündung dagegen fehlt dieser Ausgang, sie wird daher auch nie lebensgefährlich. Bei der Coxalgie entstehen durch reflectorische Erregung gewisser Nervenpartien abnorme Stellungen des Beckens und der Extremität und zugleich sympathische Schmerzen in Gebilden, die an der Entzündung selbst keinen Antheil nehmen, im Knie z. B. Bei der Hüftmuskelentzündung fehlen diese reflectorischen Nervenerregungen, daher auch keine abnorme Stellungen des Beckens, keine scheinbare Verkürzung oder Verlängerung der Extremität durch veränderte Stellung der Beckenachsen, keine Verschiebung der Falten an der Hinterbacke. Die Extremität verkürzt sich nach und nach wirklich, durch die früher beschriebenen Veränderungen in den Gelenkknochen. Scheinbare, oder wirkliche Verlängerung wird bei ihr zu keiner Zeit bemerkt, scheinbare Verkürzung, durch Erhebung der Beckenachse, nur in den ersten Tagen nach traumatischen Verletzungen. Nie aber geht, wie so gewöhnlich bei der Coxalgie, eine scheinbare Verlängerung einer eben so scheinbaren Verkürzung voraus. Da in beiden Fällen andere Muskelpartien erregt sind, so ist auch in beiden die Haltung des Körpers sehr verschieden. Der Coxarius beugt den Körper vor, zieht den Schenkel gegen den Leib an und vermag die gebeugte Extremität nicht zu strecken. Bei der Hüftmuskelentzündung dagegen steht der Kranke aufgerichtet, er streckt die Extremität sehr leicht und wenn er auf den Zehen zu gehen liebt, so ist daran nur die Verkürzung des Fufses schuld und er vermag sich ohne alle Beschwerde auf die Sohle zu stellen.

Die anatomischen Unterschiede beider Krankheiten sind an frischen Präparaten sehr leicht, an getrockneten zum Theile schwieriger aufzufassen.

Ich erinnere zunächst daran, dafs nur die Coxalgien, bei denen die Extremitäten wirklich verkürzt sind, mit der Hüftmuskelentzündung verwechselt werden können. Die Nachweisung, dafs die Extremität verlängert, oder durch Erhebung der Beckenachse nur verkürzt scheint, ohne es wirklich zu sein, genügt schon, um den Fall, wenn auch nicht gerade als Coxalgie zu erweisen, doch um ihn von der Hüftmuskelentzündung zu trennen. Eine wirkliche Verkürzung der Extremität kann aber bei Coxalgie nur durch cariöse Zerstörung, da diese jedenfalls auch der Luxation vorausgehen mufs, zu Stande kommen, deren Erscheinungen bei der anatomischen Untersuchung unverkennbar sein werden. Aufserdem fehlen bei der Coxalgie die

Spuren der vorausgegangenen Muskelentzündung, die fibröse Entartung der Muskelbäuche, die starke Ausprägung ihrer Insertionen, besonders die vorspringenden Knochenleisten an der Darmbeinschaufel für den Ansatz des Glutaeus maximus. Form und Richtung des Schenkelhalses sind bei der Coxalgie meistens unverändert, oder wenn Abweichungen an ihnen bemerklich sind, so rühren sie deutlich von oberflächlicher, cariöser Zerstörung her. Niemals ist der Gelenkkopf so herabgesunken, abgeflacht, in den Schenkelhals hineingedrückt, dem Trochanter major und minor so sehr genähert, oder geradezu unmittelbar auf den erstern aufgesetzt, der Schenkelhals geschwunden, wie bei der Hüftmuskelentzündung. Wo bei der Coxalgie der Umfang des Gelenkkopfs vermindert ist, fehlen meistens auch die Spuren peripherischer Caries nicht; die Knorpelflächen sind gänzlich verschwunden, die Knochenzellen sehr erweitert und zum Theil geöffnet.

Die emailartigen Knochenflächen auf dem Gelenkkopfe sprechen, allein für sich genommen, weder für noch gegen eine vorausgegangene Coxalgie, noch für irgend eine andere entzündliche Hüftkrankheit. Sie sind nur Beweise einer vorausgegangenen Entzündung und können auch bei der Coxalgie, wenn auch nicht bei der Caries peripherica, doch bei der sogenannten Caries centralis, vorkommen. Ich habe viele Schenkelbeine untersucht, welche alle Spuren einer abgelaufenen Gelenkentzündung an sich trugen und an deren Oberfläche die Knorpel theilweise verknöchert und abgeglättet waren, ohne dafs die Form des Gelenkkopfs, die Richtung und die Länge des Schenkelhalses, verändert gewesen wären. Auf Durchschnitten solcher Knochen, die ich theils an frischen, theils an getrockneten Präparaten gemacht habe, fanden sich unverkennbare, zum Theil sehr grofse und an frischen Knochen noch mit Tuberkelmasse gefüllte Cavernen. Es ist hier anzunehmen, dafs die Entzündung im Umkreise dieser Cavernen zwar die Peripherie erreicht, die Knorpel vascularisirt und verknöchert, aber noch nicht in Verschwärung versetzt hatte. Die Krankheit kann in diesem Stadium geheilt werden, worauf die Cavernen und die verknöcherten Knorpelflächen zurückbleiben. Nicht alle Höhlen jedoch, die man an durchschnittenen Schenkelköpfen sieht, sind Tuberkelhöhlen; manche, am Rande gelegenen, entstehen, indem sich der Saum von Exostosen, der den Schenkelkopf umgibt, an den Schenkelhals anlegt und Hohlräume einschliefst, die nie mit Tuberkelmasse ausgefüllt waren.

Noch heufiger, als mit der Coxalgie, wird die Hüftmuskelentzündung mit dem Bruche des Schenkelhalses, besonders dem Intracapsularbruche verwechselt. Eine grofse Anzahl derjenigen Fälle, ja ich wage nicht zu viel, wenn ich behaupte, die meisten, welche als geheilte Intracapsularbrüche figuriren, selbst die anatomisch untersuchten, sind gewifs keine Fracturen gewesen, sondern heftige Quetschungen

und Entzündungen, mit ihren Folgen für die Gestaltung der Knochen. Eine genaue Diagnose wäre aber schon um defswillen von besonderer Wichtigkeit, weil von ihr die Behandlung abhängt und der Kranke nur dann vor merklicher Verkürzung des Schenkels, unheilbarem Hinken, Schwerbeweglichkeit u. s. w. bewahrt werden kann, wenn die Hüftmuskelentzündung im ersten Anfange richtig und energisch behandelt wird. Nicht seltene Erfahrungen haben mich belehrt, wie häufig von unsern Aerzten Fractur angenommen wird, wo die Hüfte blofs gequetscht und entzündet ist und wie häufig der Kranke unnöthigerweise und zu seinem Schaden, mit einem unbequemen Verbande Wochen hindurch gequält wird, wo, bei besserer Diagnose, eine einfache Behandlung in wenig Tagen die Krankheit, ohne Folgen zu hinterlassen, zu beseitigen vermocht hätte.

Die Aehnlichkeit zwischen beiden Krankheiten liegt hauptsächlich in der gleichen Veranlassung, der Schwer- oder gänzlichen Unbeweglichkeit, der Verkürzung und der Rotation des Fufses nach aufsen, so wie in der Schmerzhaftigkeit in der Hüfte. In anatomischer Beziehung ist hinsichtlich der angeblich geheilten Intracapsularbrüche die Aehnlichkeit oft noch gröfser, als in den äufsern Erscheinungen.

Die meisten Aerzte finden es am gerathensten, wenn ein Mensch, nach einem Falle auf den Schenkel, der Fähigkeit, diesen zu bewegen sich mehr oder weniger beraubt sieht, eine Fractur und wenn die Röhre des Schenkelbeins unverletzt ist, eine Fractur des Schenkelhalses anzunehmen und dem gemäfs zu verfahren, zumal aber, wenn noch andere Erscheinungen, wie Verkürzung, Drehung des Fufses nach aufsen etc., für den Bruch zu sprechen scheinen. Am bestimmtesten spricht sich in dieser Weise Earle aus. Er sagt : war eine Person in völligem Besitze aller ortsverändernden Bewegungen ihres Gliedes und fühlt sie nach der Beschädigung, besonders aber nach einem Sturze auf den Trochanter, der Fähigkeit dieser Bewegungen sich plötzlich beraubt und eine deutliche Incapacität in dem beschädigten Gliede; geht aus der Position und Richtung der letztern hervor, dafs keine Luxation vorliegt, so ist starke Muthmaasung vorhanden, dafs eine Fractur stattgefunden habe. In einem solchen Falle ist der Wundarzt völlig berechtigt, nach dieser Muthmaasung zu verfahren und die Beschädigung als eine Fractur zu behandeln, ohne sich weiter durch schmerzvolle Untersuchungen in seiner Ansicht zu bestätigen etc.

Die Kritik dieser Ansicht ist schon von A. Cooper geliefert worden. Er bemerkt mit vollem Rechte, dafs es sehr häufig vorkomme, dafs ein Kranker unmittelbar nach einem Falle nicht stehen könne, die Fähigkeit zu Bewegungen aber in einigen Tagen wieder gewinne. Selbst völlige Bewegungslosigkeit in dem Hüftgelenke, unmittelbar nach einem Falle, kann daher den Wundarzt nie berechtigen, eine

Fractur des Schenkelhalses anzunehmen. Es ist völlig gewifs, dafs nach Quetschungen der Hüfte die Fähigkeit zu Bewegungen häufig augenblicklich so vermindert wird, dafs der Kranke sie völlig verloren zu haben glaubt. Noch schwieriger wird die Diagnose aus dieser Erscheinung, wenn man bedenkt, dafs es als eine völlig erwiesene Thatsache angenommen werden mufs, dafs auch bei der Fractur die Fähigkeit zu Bewegungen nicht immer sogleich verloren geht, sondern der Kranke noch eine längere, oder kürzere Zeit zu gehen vermag und dieses Vermögen nur nach und nach verliert, ähnlich wie es bei der Hüftquetschung sich nur allmählig mit dem Auftreten der Entzündung vermindert. In beiden Krankheiten kann also die Bewegungsfähigkeit fast augenblicklich mit der Verletzung verloren gehen, oder sich auch nur allmählig vermindern.

Dazu kommt, dafs bei den meisten Schenkelhalsbrüchen, nach der Art der Verletzung, auch die Muskeln zugleich gelitten haben, oder von der Bruchstelle aus in Mitleidenschaft gezogen werden, dafs also die Erscheinungen beider Krankheiten sich unter einander verbinden. Die Möglichkeit der Täuschung ist also eine doppelte; es kann eine wirkliche Fractur verkannt und für eine blofse Contusion gehalten, andererseits statt einer bestehenden Contusion, eine Fractur angenommen werden. Ersteres ist besonders dann der Fall, wenn der Verletzte mit der gebrochenen Extremität noch einige, oder selbst noch ausgedehnte Bewegungen zu vollführen im Stande war, letzteres, wenn die Bewegungsfähigkeit augenblicklich mit der Verletzung vollkommen, oder fast vollkommen verloren geht.

Als Beweise, dafs nach einer Fractur der Verletzte den beschädigten Schenkel noch zu bewegen, ja noch eine kleinere oder gröfsere Strecke zu gehen vermochte, können nur die Fälle aufgeführt werden, bei denen die Section die unvereinigte Fractur später noch nachwies. Anderen Beobachtungen, welche gewöhnlich auch als Beweise für diese Thatsache mit aufgeführt werden, kann ich hierfür keine Geltung zugestehen, selbst wenn durch eine spätere Section der angeblich geheilte Bruch sollte nachgewiesen worden sein; denn die äufsern Erscheinungen eines Schenkelhalsbruches sind zu trügerisch, als dafs nach dem Stande der Wissenschaft, wie er noch vor wenigen Jahren war und bei der Unkenntnifs der Folgen einer Hüftquetschung, auf sie allein eine sichere Entscheidung gebaut werden könnte. Man liefs nur zu oft die plötzlich oder allmählig eintretende Verkürzung, die Unbeweglichkeit, die Drehung des Fufses nach aufsen, als vollkommen sichere Beweise eines Bruches gelten, unbekümmert, ob diese Erscheinungen nicht auch von andern Ursachen, der Drehung der Beckenachse, der Verkürzung des Schenkelhalses, der Spannung der Muskeln, abhängen könnten und betrachtete die Verkürzung und Schwerbeweglichkeit, welche immer zurückblieben, als Folge der schwierigen und schlechten Coaptation der Bruchenden.

In späterer Zeit erst angestellte Sectionen können ebenfalls nichts beweisen, weil man bis auf den heutigen Tag noch nicht gelernt hat, die Folgen der Interstitialresorption des Schenkelhalses, der Hüftquetschung und des sogenannten Malum coxae senile, von den durch Callusmasse geheilten Schenkelhalsbruche sicher zu unterscheiden. Beweise für das eben Bemerkte geben eine Menge Beobachtungen jener Krankheiten, die, selbst von neuern Schriftstellern, für geheilte Schenkelhalsbrüche ausgegeben wurden. Näheres hierüber werde ich später noch angeben.

So bleiben also nur sehr wenige Fälle übrig, die ohne Widerspruch beweisen, dafs ein Individuum zuweilen mit gebrochenem Schenkelhalse sich noch eine Zeit lang zu bewegen und selbst eine Strecke weit zu gehen vermag. Diese Fälle genügen jedoch vollkommen zu unserm Zwecke, den gewünschten Nachweis der Möglichkeit zu liefern. Hierher gehörige Beobachtungen finden sich unter andern bei Desault (chirurchischer Nachlafs I, 2, 127). Ein Pferd war gefallen, lief jedoch, freilich hinkend, noch eine Stunde weit, gleich darauf konnte es nicht mehr stehen und starb nach wenigen Tagen. Bei der Section fand man den Schenkelhals gebrochen und seine Umgebung brandig.

Sabatier (mém. de l'acad. royale de chirurgie t. 4, p. 639) erzählt folgenden Fall. Ein 84jähriger Invalide war auf die rechte Hüfte gefallen, ohne darauf irgend eine Beschwerde zu fühlen; einige Tage später aber hörte er, als er sich im Bette umwendete, ein Krachen in der verletzten Hüfte und konnte darauf nur mit Schwierigkeit und unter Schmerzen gehen. Erst drei Monate später war völlige Unfähigkeit, sich aufrecht zu erhalten, eingetreten, der Fufs verkürzt und nach aufsen gerollt. Bei der Section fand man den Schenkelhals gebrochen und den Trochanter auf die Darmbeinschaufel hinaufgerückt. -- Eine andere Beobachtung, welche Sabatier nach Charault anführt, scheint mir, da die Section fehlt und auch die Erscheinungen während des Lebens die Anwesenheit einer Fractur nicht ganz aufser Zweifel stellen, nicht zu verdienen, hier näher angeführt zu werden.

Fricke, Zeitschrift für die ges. Med. Bd. I, p. 20. Der Verletzte, ein zwei und dreifsigjähriger Mann, konnte zwar noch mit Unterstützung gehen, aber nur mit grofsen Schmerzen das Bein beugen und ausstrecken. Die Section, die sechs Wochen später angestellt wurde, wies Einkeilung des Schenkelhalses in den Trochanter major nach. In einem zweiten Falle (Bd. XIV, p. 6) konnte eine 66jährige Frau den Schenkel noch mit Leichtigkeit in die Höhe heben; die Section zeigte einen unvereinigten Schenkelhalsbruch. Ich selbst habe einen Schenkelhalsbruch bei einem Manne beobachtet, der unmittelbar nach seiner Verletzung noch etwa eine Stunde weit, freilich zum Theil auf Händen und Füfsen kriechend, in das academische Hospital gekommen war. Die Section, welche mehre Jahre später angestellt wurde,

zeigte einen ungeheilten Schenkelhalsbruch, jedoch starke Verbindungen zwischen dem Gelenkkopf und dem Schenkelhals durch das sehr verdickte Periosteum der untern Fläche und mehre neu entstandene filamentöse Verbindungen.

Leicht könnten den vorstehenden Beobachtungen noch weitere hinzugefügt werden, sie genügen jedoch, um als sicher erwiesene Thatsache hinzustellen, dafs bei dem Schenkelhalsbruche die freiwillige Beweglichkeit in verschiedenem Grade und ziemlich lange Zeit sich erhalten kann.

Auf der andern Seite ist es bekannt, dafs nach blofsen Quetschungen der Hüfte die Beweglichkeit zuweilen unmittelbar nach der Verletzung, oder erst am nächsten Tage, oder noch später, so vollkommen, wie bei einem completen Schenkelhalsbruche verschwinden kann. Sehr häufig stellt sich die scheinbar völlig verlorene Beweglichkeit nach einigen Stunden der Ruhe, einer localen Blutentleerung, nach und nach wieder her, wenn die Hüfte blofs gequetscht und erschüttert war. Ich selbst habe mehrfach diese Beobachtung gemacht, welche schon A. Cooper zur Unterstützung seiner Meinung vorbringt. Meyer machte die gleiche Beobachtung nach einem Falle auf den Trochanter an sich selbst (die Lehre von den Fracturen). In der zum Schlufs von mir ausführlicher mitgetheilten Beobachtung vermochte der Verletzte unmittelbar nach dem Falle nur halb getragen, noch einige Schritte zu gehen, in den nächsten Tagen stellte sich die Fähigkeit, den Schenkel zu bewegen, allmählig, bis zu einem gewissen Grade, wieder ein. Weiterhin ist es aber auch eine sehr bekannte Thatsache, dafs Personen mit unvereinigten Schenkelhalsbrüchen, nach und nach wieder, obwohl immer hinkend, gehen lernen und dafs bei ihnen häufig die Bewegungen auf die Anwendung derselben Mittel, die auch bei Hüftmuskelentzündung erleichtern, sich bessern. Aus dem Grade der Beweglichkeit, oder Unbeweglichkeit kann also kein sicheres diagnostisches Moment zur Unterscheidung beider Krankheiten entnommen werden. Allerdings geht in den meisten Fällen, wenn der Schenkelhals gebrochen ist, das Vermögen zu Bewegungen völlig und mit einemmale verloren und der Kranke fühlt recht wohl die Schwäche, den mangelnden Halt in seinem Gliede, während bei der Hüftquetschung die Beweglichkeit sich nur nach und nach und fast nie völlig verliert, oder sehr bald wieder zum Theile einstellt, und der Kranke die Festigkeit in den Knochen seiner Extremität nicht vermifst. Blutentziehungen u. s. w. verbessern bei Hüftquetschungen rasch die Beweglichkeit und Kraft der Extremität schon in den nächsten Tagen, während bei dem Schenkelhalsbruche die Beweglichkeit in den ersten Wochen sich zu verschlimmern und erst nach Wochen wieder zu bessern pflegt. Die Beachtung aller dieser Verhältnisse kann aber, da sie nicht constant sind und bei beiden Krankheiten in gleicher, oder wenigstens fast gleicher Weise vorkommen können, wohl Vermuthungen, aber

keinen sichern Schlufs über die wahre Natur der Krankheit gestatten. Eben so wenig als die willkürlichen Bewegungen, geben die Modificationen der passiven Beweglichkeit für alle Fälle Anhaltspunkte zu einer sichern Diagnose.

Als sichere Kennzeichen des Schenkelhalsbruches wird gewöhnlich die Möglichkeit, den Schenkel länger zu ziehen, oder kürzer zu stauchen und den Trochanter mit dem Femur so um seine Längenachse zu drehen, dafs er sich um sich selbst bewegt und nicht einen Halbkreis beschreibt, dessen Radius der Schenkelhals ist, angegeben. Wo diese Kennzeichen auf unverkennbare Weise vorhanden sind, da kann kein Zweifel über die Annahme eines Schenkelhalsbruches bestehen, aber in den häufigsten Fällen fehlen sie ganz, oder sind Täuschungen unterworfen. Die Ursachen, aus welchen die Ausführung der passiven Bewegungen, die man als sichere Beweise einer stattgefundenen Fractur theoretisch so gern annahm und practisch so selten nachwies und die so häufig unausführbar sind, sind mannichfach und auf sichere Weise anatomisch nachgewiesen. Eigne Beobachtung und die Vergleichung von zahlreichen Sectionsberichten bei Schenkelhalsbrüchen beweisen, dafs in den wenigsten Fällen der Bruch so vollständig ist, dafs aller Zusammenhang zwischen dem Schenkelhalse und dem Gelenkkopfe gelöst ist. In der Mehrzahl bleiben sehnige Verbindungen zwischen beiden, durch das Periosteum, oder durch nicht zerrissene Fasern des umgeschlagenen Theils der Fibrosynovialmembran, besonders an der untern Fläche des Collum. Diese Fasern erhalten einen gewissen Zusammenhang zwischen beiden Theilen, der selbst dann sich nicht immer löst, wenn der Beschädigte Versuche zum Gehen gemacht hat, oder wenn, nicht gewaltlose, Versuche zur Einrichtung geschehen sind. Je länger der Bruch unvereinigt bleibt, desto mehr verdicken sich diese Reste des ligamentösen Apparates und desto mehr verstärken sie den Zusammenhang. Jedenfalls aber vereiteln sie die Versuche, das gebrochene Bein länger zu ziehen, oder kürzer zu stauchen. In andern Fällen wird diefs Hervorbringen von passiven, abnormen Bewegungen durch die nicht seltne Einkeilung des Schenkelhalses in den Trochanter, oder die seltnere Einkeilung des Schenkelhalses in den Gelenkkopf gehindert. Von der erstern Form kennt man ziemlich viele Beispiele. Unser Museum besitzt deren zwei. Abbildungen und Beschreibungen finden sich aufserdem bei Fricke, Skerletzky, im Musée Dupuytren etc. Die zweite ist viel seltner; ich kenne nur ein Präparat davon, welches in dem pathologischen Museum zu Paris aufbewahrt wird und welches Pigné (Bulletins de la société anatomique de Paris 1837, p. 7) beschrieben hat. Bei diesen Einkeilungen behält aber der Schenkel fast vollkommen seine normale Festigkeit und erlaubt dem Verletzten oft fast alle Bewegungen auszuführen. Auch bei den unvollkommenen Fracturen, den Einknickungen, die nicht ganz selten zu sein scheinen, fehlt die

abnorme passive Beweglichkeit. Das Drehen des Trochanters um seine eigne Längenachse, ohne einen gröfseren Kreis zu beschreiben, dessen Halbmesser der Schenkelhals ist, weist, wo es bestimmt wahrgenommen wird, die vollkommene Fractur sicher nach und bildet das werthvollste Unterscheidungsmittel von den Hüftquetschungen; practisch hat es aber wenig Werth. Zunächst ist es nur ausführbar bei den Extracapsularfracturen und wenn in keiner der oben beschriebenen Weisen die Verbindung zwischen dem Gelenkkopfe und dem Schenkelhalse erhalten ist, aufserdem aber ist es selbst an der Leiche schwer zu bestimmen, ob der Kreis, den der Trochanter bei der Rotation des Fufses beschreibt, gröfser oder kleiner ist und bei dem Lebenden machen die durch den Schmerz hervorgerufenen Muskelcontractionen fast immer jede sichere Unterscheidung unmöglich. Aehnliche Verhältnisse, wie die angeführten, machen auch das Zurück- und Hinaufschieben des Oberschenkels unmöglich, oder rauben ihm jede Sicherheit. Man soll von Gehülfen das Becken fixiren und das Bein im Knie strecken lassen, während man durch einen Druck auf die Fufssohle den Schenkel in die Höhe zu schieben sucht. Abgesehen davon, dafs geringere Verschiebungen der Beckenachse, durch welche leicht Verkürzungen simulirt werden können, auch bei der gröfsten Sorgfalt kaum zu vermeiden sind, hindern bei der Intracapsularfractur die Festigkeit und entzündliche Zusammenziehung der Kapsel, oder die etwa noch erhaltenen fibrösen Verbindungen und Einkeilungen jede bemerkliche Hinaufschiebung. Bei geringer Kraftanwendung kann, dieser Hindernisse halber und wegen der vereinten Wirkung der M. obturatorii, der Gemelli, des Quadratus und Pyramidalis, kein bemerkenswerthes sicheres Resultat erlangt werden; stärkere Kraft wird kein vorsichtiger Wundarzt in zweifelhaften Fällen anwenden, weil er fürchten müfste, die etwa noch bestehenden Verbindungen, von denen die Hoffnung der Wiedervereinigung gröfstentheils abhängt, vollends zu zerreifsen.

Auch in der Verkürzung liegt kein unbedingt sicheres Criterium zur Unterscheidung beider Krankheiten. Für beide Fälle mufs natürlich, obwohl von keinem ältern Beobachter die nöthige Rücksicht darauf genommen worden ist, die scheinbare Verkürzung, welche durch Drehung der Beckenachse bedingt wird und welche für beide gleich ist, von der wirklichen, die bei der Fractur zunächst von der Verschiebung der Bruchstücke und bei der Hüftmuskelentzündung von der Interstitialresorption abhängt, in Abrechnung gebracht werden.

Bei der Fractur kann die Verkürzung im Anfange ganz fehlen, sie kann sich consecutiv nach längerer oder kürzerer Zeit entweder allmählig, oder auf irgend eine Veranlassung hin, plötzlich einstellen; der Grad der Verkürzung kann ein sehr verschiedener sein, kaum mefsbar, nur wenige Linien, oder mehre Zoll betragen.

Zum Beweise, dafs die Verkürzung bei dem Schenkelhalsbruche gänzlich fehlen kann, dürfen ebenfalls nur die Fälle dienen, bei welchen die Section die unvereinigte Fractur nachwies, oder unzweifelhafte Erscheinungen die Anwesenheit der Fractur später aufser aller Frage stellen. Unter den von Howship mitgetheilten neun Fällen wurde dreimal, nämlich in dem 2., 5. und 7. Falle, Verkürzung unmittelbar nach der Verletzung vermifst. In dem zweiten Falle blieb der gebrochene Schenkel zwei Monate lang nach der Verletzung von derselben Länge, wie der gesunde, später verkürzte er sich allmählich um 1″. Die Section zeigte einen Bruch dicht hinter dem Gelenkkopfe, Verdickung der Kapsel und der fibrösen Ueberzüge aus der untern und hintern Fläche des Schenkelhalses, welche unzerrissen geblieben waren. Auch in dem fünften Falle zeigte sich unmittelbar nach der Verletzung keine Verkürzung, die aber, im Verlaufe des nächsten Jahres bis zu 3″ sich ausbildete. Die Section erwies einen ungeheilten Bruch dicht hinter dem Gelenkkopfe. In dem siebenten Falle fehlte ebenfalls die Verkürzung unmittelbar nach der Verletzung, die Beweglichkeit wurde im Verlaufe der drei nächsten Monate wieder hergestellt, von da an aber verkürzte sich der Schenkel allmählig um 2″. Der Bruch hatte, wie die Section nachwies, dicht vor dem Trochanter stattgefunden.

In andern Fällen fehlt zwar die Verkürzung der Extremität unmittelbar nach der Verletzung, stellt sich aber, früher oder später, so plötzlich ein, dafs an Interstitialresorption, als deren Ursache, nicht zu denken ist, vielmehr nur Dislocationen des Knochens, also Luxation, oder Fractur anzunehmen sind. Bei einem Invaliden sah Sabatier nach einem Falle die Verkürzung bis zu dem 22. Tage gänzlich fehlen, an diesem Tage aber auf eine unvorsichtige Bewegung hin, als der Kranke aufgestanden war um sein Bett zu machen, entstand Schmerz in der Hüfte und der Trochanter stieg um zwei Querfinger breit an der Darmbeinschaufel in die Höhe; um eben so viel verkürzte sich die Extremität mit einemmale.

Nicht immer dauert es so lange, bis sich die consecutive Verkürzung ausbildet. Goursaud sah sie bei einer alten Frau am folgenden Tage nach der Verletzung entstehen, nachdem an demselben Tage die verletzte Extremität noch dieselbe Länge gezeigt hatte, wie die gesunde.

Nach diesen Beobachtungen sind consecutive Verkürzungen beim Schenkelhalsbruche möglich. Sie stellen sich bald in den nächsten Tagen nach der Verletzung, bald erst später, in den folgenden Wochen ein und bilden sich bald allmählig wachsend, bald plötzlich aus. Offenbar hängen die allmählig sich ausbildenden consecutiven Verkürzungen bei Schenkelhalsbrüchen von denselben Ursachen, wie die bei den Hüftquetschungen ab. Sie sind Folge der Interstitialresorption des Schenkelhalses, den man sowohl bei geheilten, als nicht consolidirten Schenkel-

halsbrüchen immer resorbirt fand, der entzündlichen Zusammenziehung und Verkürzung der Muskeln und Bänder, wohl auch der Zusammenziehung der Knochennarbe. Da sie vollkommen in derselben Weise zu Stande kommen und zu demselben Grade sich ausbilden, wie die Verkürzungen bei den Hüftquetschungen und den Hüftmuskelentzündungen, so können sie auch in keiner Weise dazu dienen, die Diagnose zwischen beiden Krankheiten festzustellen. Dagegen erscheinen mir die plötzlich sich ausbildenden wirklichen Verkürzungen, sobald sie nur gehörig constatirt, Verwechselungen mit Drehung der Beckenachse aufser Zweifel gestellt sind und nachgewiesen ist, dafs keine Luxation stattfand, zu den werthvollsten Zeichen für die Bestimmung der Fractur zu gehören. Vergleicht man jedoch die Krankengeschichten, auch aus der neuesten Zeit, so wird man finden, wie häufig auch die allmählig entstehenden consecutiven Verkürzungen für hinreichende Beweise stattgehabter Fracturen angesehen wurden.

Bei Schenkelhalsbrüchen kann sich daher der Schenkel entweder alsbald nach der Verletzung, oder in späterer Zeit, um ein Beträchtliches verkürzen, jedenfalls erfolgt aufser dieser plötzlichen Verkürzung, abhängig von der Verschiebung der Knochenstücke, auch noch eine allmählig wachsende, durch Interstitialresorption. Bei den Hüftmuskelentzündungen beobachtet man nur die letzte. Die plötzliche wirkliche Verkürzung ist daher immer Beweis der stattgefundenen Fractur oder Luxation, die allmählige ist ohne diagnostischen Werth.

Auch der Grad der Verkürzung ist in so fern von diagnostischer Bedeutung, als diese bei der Hüftmuskelentzündung nur erst nach Jahr und Tag, durch Absorption des Schenkelhalses, Niederdrückung und Abflachung des Gelenkkopfes, Erweiterung der Pfanne, so beträchtlich werden kann, als sie zuweilen bei Fracturen schon am Tage der Verletzung wird. Die Verkürzung kann aber hierdurch, auch bei der blofsen Interstitialresorption, nach und nach eben so beträchtlich werden, wie bei Fracturen und zwei und mehr Zoll betragen. Es erklärt sich diese beträchtliche Verkürzung aus der gänzlichen Absorption des Schenkelhalses, der Abflachung und Niederdrückung des Gelenkkopfes, so dafs dieser viel tiefer selbst als der Trochanter major zu stehen kommt und der beträchtlichen Erweiterung der Pfanne nach oben. Jede beträchtliche Verkürzung also, von der es nachgewiesen ist, dafs sie nicht durch Verschiebung der Beckenachse entstand und dafs sie nicht von Luxation abhängt, beweist den Bruch, sobald sie in den nächsten Tagen nach der Verletzung schon bemerklich wird. Doch kann die Verkürzung auch bei der Interstitialresorption in verhältnifsmäfsig sehr kurzer Zeit erfolgen. Gulliver, Lond. med.-chir. review Apr. 1839, theilt unter mehren einen, mit der Section belegten Fall mit, in welchem die Verkürzung schon nach vier Wochen sehr bemerklich war.

Meyer (die Lehre von den Fracturen, p. 255) erwähnt, als sicheres Unterscheidungszeichen zwischen den Fracturen und den Quetschungen der Hüfte, also den Folgen der Hüftmuskelentzündung, dafs bei den erstern der Abstand zwischen dem Knie und der Darmbeingräthe sich vermindere, bei der letzteren dagegen unverändert bleibe. Dafs diese Behauptung ganz ohne allen Grund ist, leuchtet bei der oberflächlichsten Beurtheilung von selbst ein und wird aufserdem durch die tägliche Erfahrung widerlegt. Ueberall, wo eine wahre Verkürzung sich ausgebildet hat, mufs der Abstand zwischen Knie und der Crista ossis ilei kleiner geworden sein, bei der Fractur durch Verschiebung der Bruchenden, sonst durch Erweiterung der Pfanne nach oben, Hinaufrücken des Trochanters u. s. w.

Bei der Fractur soll die bestehende Verkürzung durch einen leichten Zug an der Extremität wieder gehoben, ja in Verlängerung verwandelt werden können, während, so wie der Zug nachläfst, sogleich die Verkürzung sich wieder einstelle. Wo diese Erscheinung besteht, kann über das Vorhandensein einer Fractur kein Zweifel obwalten, sie fehlt aber häufig, oder das Experiment wird wegen zu grofser Schmerzhaftigkeit unausführbar. Sie fehlt überall, wo der Zusammenhang nicht vollkommen gelöst ist, oder die Splitter in einander greifen, der Schenkelhals eingekeilt ist, so wie in der spätern Zeit, sobald die Muskeln an der Entzündung Antheil genommen haben und ihre permanente Contraction bemerkliche Ausdehnungen nicht mehr erlaubt.

Einigemal hat man statt der Verkürzung, Verlängerung der Extremität bei Schenkelhalsbrüchen beobachtet. Larrey behauptet (Journ. compl. du Dict. des sc. méd. VIII), dafs das Glied anfangs immer verlängert sei. Lisfranc sah Verlängerung bei einem Schiefbruche, bei welchem sich das obere Bruchstück über das untere geschoben hatte und beide Bruchstücke sich gegenseitig stützten. Auch Lallemand beobachtete Verlängerung. Diese Erscheinung kommt niemals bei Hüftmuskelentzündungen vor, sie würde also in zweifelhaften Fällen immer den Ausschlag für Bruch oder Luxation geben.

Bei Schenkelhalsbrüchen verschwindet meistens die Hervorragung des Trochanter major fast gänzlich und besonders, wenn der Stumpf des Schenkelhalses in den Trochanter eingekeilt ist. Von dem letztern Falle wird von mehren Beobachtern angegeben, dafs sie den grofsen Rollhügel ungewöhnlich breit gefunden hätten, was ich, nach den beiden Präparaten, welche das pathologisch-anatomische Cabinet der hiesigen Universität besitzt, nicht bestätigen kann. In beiden ist der Schenkelhals in die diploëtische Substanz des Trochanters eingedrückt, ohne dafs dessen Rinde gesprengt und auseinander getrieben ist. Der Umfang des Trochanters nimmt also wahrscheinlich erst dann zu, wenn mit der consecutiven Entzündung das Periosteum

sich auflockert. Geringere Hervorragung und gröfsere Breite des Trochanters kommt aber auch in ganz ähnlicher Weise bei den Hüftquetschungen ohne Bruch und bei den Hüftmuskelentzündungen vor. Bei den erstern läfst die Drehung der Beckenachse, so dafs der Hüftbeinkamm sich dem Rollhügel nähert, die Hervorragung dieses sehr verschwinden, die aufserdem um so mehr zurücktritt, je mehr durch Interstitialresorption der Schenkelhals an Länge verliert. Die gröfsere Breite und Rauhigkeit des Trochanters entsteht bei den Hüftquetschungen durch die allmählige Ablagerung von Exostosen auf seiner Spitze und seinen Seiten.

Die abnorme Richtung des Fufses ist bei dem Schenkelhalsbruche in der Regel dieselbe, wie bei der Hüftquetschung und der Hüftmuskelentzündung. Der Fufs nämlich ist leicht abducirt und nach aufsen gerollt. In beiden Fällen lassen sich die Zehen ohne grofse Schwierigkeit nach innen drehen, wenden sich aber sogleich wieder nach aufsen, sobald der Druck nachläfst. Auch darin gleichen sich beide Krankheiten in Bezug auf diese Erscheinung, dafs unmittelbar nach der Verletzung der Kranke die Rotation nach innen entweder gar nicht, oder nur mit grofser Mühe vollziehen kann, dafs aber mit der Zeit die Fähigkeit, diese Bewegungen auszuführen, immer gröfser wird. Die Ursache der Auswärtsdrehung ist für beide Krankheiten theilweise gewifs dieselbe und in der Irritation und der hieraus folgenden Zusammenziehung der Hüftmuskeln zu suchen. Diese Ursache möchte überall da als die hauptsächlichste anzusehen sein, wo die Fractur durch einen Fall auf die Hüfte veranlafst wurde. Da die Ursache dieselbe ist, so tritt auch obige Erscheinung bei beiden Krankheiten zu derselben Zeit und in gleicher Weise ein, sie ist daher ohne allen diagnostischen Werth. Bedeutsamer für die Diagnose ist die Möglichkeit, den Fufs so stark zu rotiren, dafs die Zehen ein wenig nach rückwärts sehen, wie Mebes beobachtete, ein Experiment, welches jedoch nur höchst selten und nur dann, wenn die Verbindungen zwischen Schenkelhals und Schenkelkopf völlig gelöst sind, möglich wird und dessen Versuch, da so leicht die etwa noch bestehenden Verbindungen dabei zerrissen werden, sehr zu widerrathen ist. Nicht selten findet man bei Schenkelhalsbrüchen Rotation nach innen, statt nach aufsen. Schon Paré beschrieb die Rotation nach innen als Symptom des Schenkelhalsbruches, was Sabatier, der nur die Drehung nach aufsen beobachtet zu haben scheint, gewifs irrig, auf die Einwärtsdrehung der Ferse bei der Rotation der Zehen nach aufsen zu deuten sucht. Später ist die Rotation des Fufses nach innen sehr häufig beobachtet und auf die verschiedenste Weise zu erklären gesucht worden. Sie kommt zwar vorzugsweise bei der Extracapsularfractur und dem Bruch durch den Trochanter major vor, ist aber auch von Guthrie bei der Intracapsularfractur und von Larrey bei der Einkeilung des Trochanters beobachtet worden, also bei den Formen,

welche im übrigen die gröfste Aehnlichkeit mit der Hüftquetschung und der Hüftmuskelentzündung haben. Da jedoch bei den Hüftmuskelentzündungen und den reinen Interstitialresorptionen des Schenkelhalses noch niemals Drehung des Schenkels nach einwärts beobachtet worden ist, sondern immer nur Rotation nach aufsen, so genügt jene, wo sie vorkommt, neben den übrigen Erscheinungen, um die Diagnose des Bruches vollkommen festzustellen.

Unter allen Symptomen des Schenkelhalsbruches ist Crepitation das allerunbedeutendste und unsicherste. Es fehlt bekanntlich sehr häufig auch da, wo die spätere Section den Bruch ganz unzweifelhaft nachgewiesen hat. Gewöhnlich sucht man die Ursache der mangelnden Crepitation entweder in der Zwischenlage der Synovia, oder in dem Abstehen der Knochenenden von einander. Beide Verhältnisse sind aber gewifs ganz unschuldig, da die Synovia niemals so reichlich vorhanden sein kann, dafs es nicht möglich wäre, das Aneinanderreiben der beiden Bruchflächen durchzufühlen und da, gerade bei dem Intracapsularbruche, bei welchem die Crepitation am häufigsten fehlt, die Bruchflächen sich stets berühren, wie dieses bei der engen Beschaffenheit der fast immer unzerrissenen Kapsel gar nicht anders sein kann und auch durch das gegenseitige Abschleifen und die Absorption der Bruchstücke bei unvereinigten Fracturen bewiesen wird. Die Ursache der fehlenden Crepitation scheint mir vielmehr darin zu suchen, dafs das eine Bruchstück, der Gelenkkopf, gar nicht fixirt werden kann und bei seiner äufserst leichten Beweglichkeit, wegen des Ineinandergreifens der rauhen Bruchflächen, oder weil die fibrosynovialen Ueberzüge nicht vollkommen zerrissen sind, jeder Bewegung, die man das untere Bruchstück machen läfst, folgt. Hierdurch wird aber das gegenseitige Aneinanderreiben der Knochenstücke und somit jede Gefühl der Crepitation unmöglich gemacht. Auf der andern Seite kann der Wundarzt sehr leicht getäuscht werden, wenn er sich verleiten läfst, das Reibegeräusch, welches bei vielfachen Entzündungen der Synovialhäute des Hüftgelenkes und sehr frühzeitig auch bei den Hüftquetschungen und Hüftmuskelentzündungen vorkommt, für wahre Crepitation zu nehmen. Einem einigermaasen geübten Gefühle wird es jedoch nicht schwer werden, das Reibegeräusch von der wahren Knochencrepitation zu unterscheiden, wozu noch beiträgt, dafs das Reibegeräusch häufig unvernehmbar wird, wenn die Bewegung längere Zeit fortgesetzt worden ist.

Nach der vorgelegten Untersuchung erhellt, dafs es nicht immer leicht ist, aus den äufsern Symptomen die Hüftquetschung und Hüftmuskelentzündung von dem Intracapsularbruche zu unterscheiden. Beide Verletzungen haben mehre Symptome vollkommen mit einander gemein, oder sie kommen doch bei beiden in so ähnlicher Art vor, dafs es äufserst unsicher ist, auf sie eine Diagnose zu bauen. Andere

Symptome, die als characteristisch gehalten werden, treten nur in Ausnahmsfällen in die Erscheinung. Häufiger ist es möglich für das Vorhandensein eines Intracapsularbruches, wenn einzelne, oder mehrere, jenem nur allein zukommende Erscheinungen wahrgenommen werden, als für eine blofse Hüftquetschung und frisch entstandene Hüftmuskelentzündung, deren Symptome alle, ohne dafs ein weiteres characteristisches noch hinzukäme, auch bei der Fractur vorkommen können, einen bestimmten Ausspruch zu thun. Ich verweise in dieser Beziehung auf das Vorausgeschickte. Nur wenn die Hüftmuskelentzündung nicht durch eine traumatische Verletzung entstanden ist, oder wenn, in dem acuten Stadium, ihre Erscheinungen auf die später anzugebende Behandlung sich sehr rasch und vollständig bessern, das Bewegungsvermögen sich sehr schnell wieder herstellt, wird man über ihre Natur nicht weiter in Zweifel sein können.

Fast noch schwieriger, als die Diagnose nach den äufsern Erscheinungen, ist die anatomische. Es begegnen uns drei Krankheitszustände, deren genauere anatomische Unterschiede bis jetzt noch nicht aufgefafst worden waren und welche sorgfältiger auseinander zu halten in jeder Beziehung von grofsem Werth sein mufs, nämlich : 1) die Folgen der consolidirten Intracapsularfractur, 2) der Hüftmuskelentzündung und Hüftquetschung und 3) der Altersatrophie. Dafs diese Krankheitszustände sich in vielen anatomischen Beziehungen ähnlich sind und dafs häufig die eine für die andere ausgegeben wurde, wird die weitere Darstellung zeigen. Es hat in der That nicht wenig dazu beigetragen, falsche Ansichten über die Heilbarkeit der Intracapsularfractur des Schenkelhalses zu verbreiten, dafs man so sehr häufig die anatomischen Folgen der Hüftquetschung und der Hüftmuskelentzündung für die Kennzeichen eines geheilten Schenkelhalsbruches genommen hat. In der That aber ist es auch für den, welcher nicht viele Präparate verglichen hat, aus denen er die Stufenfolge der Veränderungen nachweisen kann, oft sehr schwer, sich zu überzeugen, dafs die Zustände, welche er vor sich sieht, nicht die Folgen einer geheilten Fractur sein sollen. Insbesondere aber sind es drei Eigenthümlichkeiten, welche die Täuschung herbeiführen, nämlich : 1) die scheinbar mangelhafte Coaptation des Schenkelkopfs auf dem Collum, 2) die scheinbare Knochennarbe, welche mitten durch den Schenkelhals hindurchgeht und 3) die wuchernden, callusähnlichen Knochenansätze an dem Trochanter, dem Schenkelhals und dem Gelenkkopfe.

An sehr vielen Schenkelbeinen, welche alle Spuren der Hüftmuskelentzündung an sich tragen, ist der Schenkelhals in der Weise verbogen, dafs es auf den ersten Blick scheint, als ob er gebrochen gewesen und schlecht wieder angeheilt worden wäre. Der Schenkelkopf steht excentrisch auf dem Schenkelhalse, so dafs es oft scheint, als ob die beiderseitigen Bruchflächen des Collum femoris bei der Coapta-

tion sich nur zur Hälfte, oder zu $\frac{2}{3}$ wieder berührt hätten. Der Schenkelhals ist im Winkel gebogen, die vorspringende Kante dieses Winkels geht immer nach vorn, die einspringende nach rückwärts, die anscheinende Bruchlinie liegt immer dicht hinter dem Gelenkkopfe, so dafs es scheint, als ob der Knochen unmittelbar hinter demselben völlig circulär abgebrochen gewesen wäre; sie geht immer gerade nach abwärts, nach dem kleinen Rollhügel hin, nie in schiefer Richtung nach innen, oder aufsen und ist stets ohne alle Spur von Splitterung. Eine Darstellung der äufsersten Ausbildung dieses Zustandes gibt die Taf. I, Fig. C und C′, Uebergänge und geringere Grade stellt die Taf. I, Fig. B dar. Sehr häufig findet sich nur auf der vordern und obern Fläche des Schenkelhalses dieser Anschein einer unvollkommen gelungenen Coaptation, während auf der hintern und untern der Schenkelhals so allmählig in den Schenkelkopf übergeht, dafs, wenn man nur diese Seite betrachtet, kein Gedanke an Fractur auftauchen kann. Bemerkenswerth scheint es mir, dafs, wenigstens nach den ziemlich zahlreichen Präparaten des Giefser anatomisch-pathologischen Museums, der Anschein mangelhafter Coaptation sich fast immer nur auf die seitliche Verschiebung von vorn nach hinten bezieht, dafs die anscheinenden Bruchstücke, trotz dem, dafs der Schenkelhals so bedeutend niedergedrückt ist, dafs der obere Rand des Gelenkkopfes tiefer steht als die Spitze des grofsen Trochanters, fast niemals von oben nach unten verschoben scheinen. Vielmehr geht die Linie zwischen dem Trochanter major und dem Rande des Schenkelkopfs, ohne irgend einen Anschein, dafs sie jemals durch eine Fractur unterbrochen gewesen wäre, von diesem in jenen über. Desgleichen zeigt sich die Linie an dem untern Rande, wenn sie durch die Niederdrückung des Gelenkkopfes nicht ganz verschwunden ist, ohne Anschein einer frühern Unterbrechung. Es ist dieser Mangel einer jeden Spur von einer Verschiebung von oben nach unten gewifs um so auffallender, als man sie nach Fracturen, durch das Gewicht des Körpers, die Versuche des Kranken, sich wieder aufzurichten und nach den äufsern Erscheinungen der Fracturen, am ersten erwarten sollte.

Nur bei den höchsten Graden der Niederdrückung des Gelenkkopfes kommt auch ein Anschein von Dislocation von oben nach unten vor. Der äufsere, obere Rand des Schenkelkopfes wird nämlich tiefer, als der obere Rand des Schenkelhalses, wo er sich an diesen ansetzt, niedergedrückt. Der Schenkelhals bildet daher, an seiner Verbindung mit dem obern Rande des Schenkelkopfes, einen scharfkantigen Vorsprung, der leicht für die Folge einer mangelhaften Coaptation genommen werden könnte und oft dafür genommen worden ist. Die Taf. III, Fig. 1 zeigt diesen Vorsprung an einem Präparate, an welchem keine weitere Erscheinung für eine Fractur spricht; ausgebildeter ist er unter andern noch an den Abbildungen dargestellt, welche Langstaff (Lond. med. and chir. transact. XIII, 2) gibt.

Durch Vergleichung einer gröfsern Reihe von Präparaten und besonders derer, welche nur an der vordern Fläche den Anschein schlecht coaptirter Fracturen an sich tragen, gelingt es unschwer, den Bildungsgang dieses Zustandes zu erkennen. Während die festgespannten, permanent contrahirten Muskeln den Schenkelhals schief nach hinten und oben ziehen, ist der Gelenkkopf in der Pfanne nach dieser Richtung hin festgehalten. Die Knochen verbiegen sich nach dieser Richtung hin entweder in einer sanft gebogenen Linie, oder in einem Winkel, der genau an die Stelle zu liegen kommt, an welcher der Wendepunkt ist, d. h. dicht hinter die Pfanne, oder den Gelenkkopf. Die Verbiegung ist gewöhnlich scharf winklich, doch habe ich sie auch, an dem Hüftbeine eines unausgewachsenen Knaben, einen Kreisbogen beschreiben sehen (Taf. III, Fig. F und F'). Erreicht die winkliche Verbiegung einen höhern Grad, so bildet sich nach vorn eine scharfe Kante, deren Vorsprung und Schärfe durch Exostosen, die ihre Entstehung offenbar der Irritation des am Winkelvorsprung ganz besonders gespannten Periosteum verdanken, noch vermehrt wird. Bei dem höchsten Grade der Verbiegung kann hierdurch, wie Taf. I, Fig. C, der Anschein entstehen, als sei der Gelenkkopf abgebrochen gewesen und nur mit der Hälfte seiner Circumferenz wieder auf den Stumpf des Schenkelhalses aufgesetzt worden.

Schneidet man die Knochen ihrer Längenachse nach durch, so findet man an der Stelle, welche der Kante der winklichen Verbiegung am äufsern Umfange entspricht, eine Corticalschichte, einer Knochennarbe ähnlich, den Schenkelhals durchziehen. Diese scheinbare Narbe ist von den meisten als augenscheinlicher Beweis einer geheilten Fractur und somit der Möglichkeit, dafs der Schenkelhalsbruch durch feste Knochennarbe heilen könne, betrachtet worden. A. Cooper ist vielleicht der Einzige, der sie nicht als unumstöfslichen Beweis gelten liefs, ihr Vorkommen bei der Interstitialresorption des Schenkelhalses nachwies und bildlich darstellte. Trotz dem aber ist sie bis in die neueste Zeit oft als unwiderleglicher Beweis vorübergegangener und festgeheilter Fracturen angesehen worden, so z. B. von Stanley (Lond. med. and surg. transact. Vol. 24 und Andern). Auch hier kann nur die Vergleichung einer Reihe von Präparaten zu einer bestimmten und richtigen Ansicht führen. Das Resultat der Vergleichung ist dann Folgendes : Die callusähnliche Corticalschichte setzt sich immer unmittelbar in die Corticalschichte fort, welche von dem obern Rande des Trochanter minor zu der untern Fläche des Schenkelhalses geht, sie ist offenbar nur eine Fortsetzung derselben; sie ist von derselben Breite und Härte, wie diese und folgt genau der Richtung derselben (Taf. II, Fig. 1). Sie geht daher schief von unten und vorn nach oben und innen (Taf. I, Fig. B, 1). Wenn sich der Gelenkkopf dem Trochanter minor nur genähert hat, ohne wirklich auf ihm zu sitzen, so erreicht die Corticalschichte, welche mitten

durch den Schenkelhals hindurchgeht, nicht die obere Fläche desselben, sondern löst sich nach oben hin in diploetische Substanz auf (Taf. II, Fig. 1). Musée Dupuytren (Taf. 8. Fig. 5, a.), Stanley (Lond. med. trans. Vol. 24. Pl. 2). Die scheinbare Narbe durchzieht dann nicht den ganzen Durchmesser des Schenkelhalses, sondern nur die Hälfte, oder zwei Drittheile. Wenn aber der Gelenkkopf so tief herabgedrückt ist, dafs sein unterer Rand bis auf die Spitze des Trochanter minor gelangt ist, so erreicht auch die Corticalschichte den obern Rand des Schenkelhalses (Taf. I, B und Fig. B, 1), der nun von einer vollkommenen, elfenbeinartigen Narbe durchzogen scheint. Auch an Querschnitten, welche der Richtung der Linie (Taf. I, Fig. C′ und C a, b) folgen, sieht man, dafs die scheinbare Narbe nicht durch die ganze Dicke des Knochens hindurchgeht, sondern sich nach der obern Fläche des Schenkelhalses und des Gelenkkopfes hin in diploetische Substanz auflöst. Wo diese scheinbare Knochennarbe vorhanden ist, entspricht sie immer der Stelle der stärksten Einknickung und nimmt wie diese immer genau dieselbe Stelle ein. Sie liegt immer regelmäfsig circulär und zeigt nie eine Spur, als wenn Splitterung bestanden hätte. Sie findet sich, wenn sie nicht durch die ganze Dicke des Schenkelhalses hindurchgeht, nie an der obern, sondern immer an der untern Hälfte, nie also an der Stelle, an welcher bei unvollkommenen Fracturen und Infractionen die Trennung am vollständigsten ist, sondern immer an der entgegengesetzten. Auch an andern Gelenkköpfen, welche eine ähnliche Difformation, wie das Femur, bei der Hüftquetschung erfahren haben, läfst sich diese narbenähnliche Corticalschichte, welche sich eine Strecke weit in den verunstalteten Gelenkkopf hinein fortsetzt, nachweisen. Die Fig. 3′ Taf. II, zeigt den Durchschnitt des difformirten Gelenkkopfes eines Radius und an der vordern Fläche des Capitulum desselben, da wo dieses am meisten niedergedrückt ist, eine ganz ähnliche Corticalschichte, wie in den Hüftbeinen. Ganz gleiche Zustände habe ich auch bei analogen Veränderungen an dem Kopfe des Oberarmbeines beobachtet. An ziemlich ausgebildeten Präparaten erscheint auf dem Durchschnitte die diploetische Substanz des Schenkelhalses gänzlich verschwunden und der Gelenkkopf, mit seiner Diploe, unmittelbar auf die Corticalschichte der Schenkelbeinröhre, insbesondere des Trochanter minor aufgesetzt (Taf. III, Fig. 1′). Aus dem Mitgetheilten aber geht unwiderleglich hervor, dafs dieser Zustand des Schenkelbeins, der in seinen Erscheinungen so viele Regelmäfsigkeit darbietet, nicht wohl die Folge einer zufälligen Zertrümmerung, die, je nach dem Grade der vorausgegangenen Gewalt und andern Zufälligkeiten, gröfsere Unregelmäfsigkeiten und Ungleichheiten darbieten müfste, sein kann, sondern dafs bestimmte, vorherbestehende Anordnungen, die Grundlage obiger pathologischer Veränderungen sein müssen. Meiner Ansicht nach geht aus dem Mitgetheilten ganz einfach hervor, dafs die

scheinbare Narbe dadurch entsteht, dafs, während die Diploe des Schenkelhalses durch Interstitialresorption verschwindet, der Gelenkkopf nach dem Trochanter minor zu herabgedrückt, oder der Trochanter major hinaufgezogen wird, sich zuletzt der Gelenkkopf unmittelbar auf die Corticalschichte der Röhre des Schenkelbeines aufsetzt. Diese Corticalschichte ist es also, welche die anscheinende Narbe bildet. Ob sie durch die ganze Dicke des Schenkelhalses hindurchgeht, oder nur durch einen Theil desselben (immer den untern), hängt davon ab, wie tief der Gelenkkopf herabgerutscht ist. Sie ist nur dann scheinbar vollständig, wenn der Gelenkkopf bis auf die Spitze des Trochanter minor gelangt ist. Zuweilen ist zwischen der dünnen Corticalschichte des Gelenkkopfes und der des Trochanter minor noch ein Rest der diploetischen Substanz des Schenkelhalses, wie Taf. II, Fig. 1 bei a, zuweilen sitzt auch der Gelenkkopf unmittelbar auf ihr auf, wie Taf. I, Fig. B 1.

Wahrscheinlich löst diese narbenähnliche Corticalschichte, wenn die Krankheit sehr veraltet, sich endlich in der Diploe auf, so dafs die Diploe des Schenkelkopfrestes unmittelbar in die Diploe des Trochanter major übergeht (Taf. III, Fig. 1'). Für diese Ansicht spricht die Erfahrung, dafs, wie wir bei den Anchylosen und vielfachen anderen Gelegenheiten zu beobachten im Stande sind, wenn zwei Knochen mit Zwischenlage einer Corticalschichte unter einander verschmelzen, diese Corticalschichte nur anfangs bemerklich ist, sich aber mit der Zeit auflöst, so dafs die diploetischen Theile beider Knochen unmittelbar mit einander verschmelzen.

Man könnte sagen, dafs diese narbenähnlichen Corticalschichten, welche nur durch die Hälfte des Schenkelhalses hindurchgehen, die Residien unvollkommener Fracturen, von Infractionen wären, wenn dem nicht entgegenstünde, dafs die Infractionen, so viel deren bis jetzt genau beobachtet worden sind, niemals diese Regelmäfsigkeit einer dicht hinter dem Schenkelkopf liegenden, gerade nach abwärts gehenden, circulären Bruchlinie gezeigt haben. Ich kenne überhaupt nur wenige genaue Beobachtungen incompleter Fracturen des Schenkelhalses. Tournel (archives générales de méd. 1837, 2, 77) theilt einen genaueren, anatomisch untersuchten Fall mit; die Fractur verlief in einer doppelten Linie, theils innerhalb, theils aufserhalb des Kapselbandes, schief an dem Trochanter minor vorbei, dieser lag innerhalb, der Trochanter major aufserhalb der Bruchspalte. Einen zweiten Fall incompleter Fractur beschreibt Wilkinson (King Guy's hospital reports, Oct. 1844). Der Schenkelhals war an seinem unteren und hinteren Theile gebrochen, nur $\frac{1}{3}$ des vordern und obern Theils der compacten Substanz erhielt den Zusammenhang. Das untere Stück war $\frac{1}{3}''$ tief in das obere eingekeilt. Drei ähnliche Fälle theilt Colles (Dublin hosp. rep. 1843) mit. Wie man sieht, gehören diese Fälle mehr zu den Einkeilungen, als zu den Infractionen. Bei allen lag die Bruchlinie ganz, oder doch theilweise aufserhalb der

Kapsel, also nicht an der Stelle, an welcher bei den Interstitialresorptionen die narbenähnliche Corticalschichte vorkommt.

Wenn die callusähnlichen Corticalstreifen im Schenkelhalse wirkliche Beweise geheilter Fracturen wären, so müfste die knöcherne Consolidation des Schenkelhalsbruches viel häufiger sein, als die eifrigsten Vertheidiger ihrer Möglichkeit zuzugeben geneigt sein möchten. Das pathologische Cabinet in Giefsen würde allein sechs Exemplare geheilter Intracapsularfracturen aufzuweisen haben, von denen ich drei habe abbilden lassen.

Obgleich die Verunstaltungen des Schenkelhalses etc., welche Folge geheilter Fracturen, der Hüftquetschung und Hüftmuskelentzündung, so wie der Altersatrophie sind, sich in vielen Beziehungen, nämlich der Atrophie des Schenkelhalses, der Depression des Gelenkkopfes und der festen Knochenschichte, welche den Schenkelhals durchzieht, gleichen, so müssen sie doch auch, als Wirkungen sehr verschiedener Ursachen, ihre besondern Eigenthümlichkeiten besitzen, durch welche sie sich von einander unterscheiden lassen. Zur Unterscheidung der anatomischen Folgen der Hüftquetschung und Hüftmuskelentzündung, die mir defshalb von grofser Wichtigkeit zu sein scheint, weil diese Zustände, aufser durch ihre Veranlassungen, die bei beiden gleich sein können, auch in ihren Erscheinungen während des Lebens grofse Aehnlichkeit darbieten, möchten folgende Momente, aufserdem, was schon beiläufig beigebracht ist, ins Auge zu fassen sein.

Die Fractur beschränkt ihre Wirkungen auf den Schenkelhals, läfst aber die Formen des Schenkelkopfes, der Pfanne und der Darmbeinschaufel unverändert. So viele Präparate ich auch von geheilten, fest consolidirten, oder nur durch Brandmasse vereinigten Schenkelhalsbrüchen verglichen habe, so fand ich doch immer die Form des Gelenkkopfes erhalten. Nie fand ich ihn von oben her abgeplattet, merklich difformirt, mit emaillirten Knochenplatten bedeckt. Dasselbe gilt von der Pfanne, deren unveränderte Gestalt man selbst da annehmen darf, wo man nur den nicht difformirten Gelenkkopf vor sich hat, da sich beide, Pfanne und Gelenkkopf, gegenseitig ihre Gestalten bestimmen, wenn sie von der normalen abweichen. Man findet die Pfanne nach Fracturen niemals verflacht, oder nach oben hin erweitert u. s. w. Sehr wohl können zur Feststellung dieser Thatsache auch die häufiger vorkommenden Beispiele unzweifelhafter Extracapsularbrüche, sowie die, bei denen die Bruchlinie schief, theils innerhalb, theils aufserhalb der Kapsel verläuft, benutzt werden, da diese, in ihren Wirkungen auf die Pfanne und den Gelenkkopf, keinen merklichen Unterschied mit den reinen Intracapsularbrüchen bilden können. Die Pfanne erweitert sich bei der Fractur nicht und der Gelenkkopf wird nicht abgeflacht und verunstaltet, weil sie jeder Veranlassung dazu entzogen sind. Der Trochanter kann

zwar, durch die Wirkung der Muskeln, weit weg, auf der Fläche der Darmbeinschaufel in die Höhe gezogen werden, es setzen sich aber diese Einwirkungen nicht mehr auf den Gelenkkopf fort, eben weil dieser abgelöst, oder nur noch durch nachgiebige Theile mit der Röhre des Schenkelbeins in Verbindung steht. Wenn der Gelenkkopf aufser aller Verbindung mit dem Schenkelbeine bleibt, so wird er zwar atrophisch und lockert sich in ein sehr leichtes, weit maschiges Knochengewebe auf, er behält aber seine kugelige Form und füllt die Gelenkhöhle vollkommen aus. Wenn sich neue bandartige Verbindungen bilden, so bedeckt sich der Gelenkkopf an seiner Bruchfläche mit einer Corticalschichte und einer höckerigen Knorpellage, aber es ändert sich nicht die genaue kugelige Einpassung desselben in die Pfanne, deren Form ebenfalls nicht wesentlich von der normalen abweicht. Wenn endlich, nachdem der unvereinigt gebliebene Schenkelkopf gänzlich atrophisch geworden ist, die Form der Pfanne sich verändert, so besteht diese Veränderung in einer Verengerung ihrer Höhle, welche schmäler, spaltartig, nicht aber flacher und breiter, oder sehr tief pyramidalisch wird, wie bei den Hüftmuskelentzündungen. Zur Unterscheidung der Verunstaltungen des Schenkelhalses, welche Folge der Atrophia excentrica senilis sind, dienen hauptsächlich die sichtbaren Kennzeichen der Auflockerung und Erweiterung der Knochenzellen und der Markröhre, während zugleich die Spuren einer vorausgegangenen Entzündung gänzlich fehlen. Auch bei ihr kann der Gelenkkopf bis zur Corticalschichte des Trochanter minor herabrutschen, ohne dafs die Form der Pfanne und des Gelenkkopfes sich wesentlich verändert hat. Doch kann auch hier der Gelenkkopf abgeflacht und die Pfanne entsprechend difformirt sein.

Die Knochenauswüchse, welche für wuchernden Callus genommen werden können, sind bei winklichen Schenkelhalsbrüchen sehr reichlich und umgeben den Knochen ringsum. Bei der winklichen Verbiegung des Schenkelhalses durch blofse Interstitialresorption und eben sowohl wenn diese nach Hüftquetschungen und Hüftmuskelentzündungen, als bei Atrophia senilis vorkommt, liegen sie nur auf der vordern und obern Fläche, der vorspringenden Kante, während der übrige Umfang des Schenkelhalses glatt ist, wenn auch die feste, callusähnliche Lamelle durch den ganzen Knochen hindurchgeht.

Am bedeutungsvollsten bleibt jedoch immer die anscheinende Knochennarbe selbst, ihr unmittelbarer Uebergang in die Corticalschichte des Trochanter minor und die Betrachtung, dafs sie entweder den obern Rand des Schenkelhalses gar nicht erreicht, oder sich nach diesem zu allmählig auflockert und in diploetische Substanz auflöst.

Wenn man auf den Grund der vorstehenden Bemerkungen diejenigen Beispiele, welche als Beweise der Möglichkeit der knöchernen Vereinigung der Intracapsular-

fractur des Schenkelhalses gelten, einer vorurtheilsfreien Beurtheilung unterwirft, so mufs man zugestehen, dafs eine grofse Zahl derselben diese Beweiskraft nicht besitzt und nur Folge der Interstitialresorption des Schenkelhalses, der Hüftquetschung und Hüftmuskelentzündung, oder der Atrophia excentrica senilis sind. Ein bestimmter Nachweis der falschen Deutung läfst sich jedoch nur dann geben, wenn das Präparat zur Beurtheilung selbst, oder doch wenigstens in einer genauen, nicht ausgeschmückten Zeichnung vorliegt.

In der ehemals von Sömmering'schen Sammlung, welche nun Eigenthum der Universität zu Giefsen ist, befindet sich ein Schenkelbein mit einer angeblich durch feste Knochen in dem wahren Collum geheilten Fractur, welches an mehren Orten, z. B. von Jäger (Handwörterbuch der gesammten Chirurgie und Augenheilkunde, Bd. III, p. 301), Chelius (Handbuch, Bd. I), J. v. Mebes (die Knochenbrüche. Leipz. 1845 etc.), mit unter den Beweisen der festen Consolidation aufgezählt worden ist. Ich habe dieses Präparat (Taf. I, Fig. C und C′) sowohl von seiner vordern Seite, als auf dem Querschnitte, der in der Richtung der Linie a, b, Fig. C, geht, zeichnen lassen.

Das Gewebe dieses Knochens ist sehr aufgelockert und fettreich. Die kugelige Rundung des Gelenkkopfes ist erhalten, seine Oberfläche ist noch mit unzerstörten und an keiner Stelle verknöcherten Knorpeln bedeckt. Die Oeffnungen für die Vasa nutrientia sind zahlreich und weit. An mehren Stellen, besonders hinter dem Trochanter minor, bedecken zahlreiche Knochenauswüchse den Knochen. Auch die Spitzen der beiden Trochanteren, welche beide vergröfsert erscheinen, sind sehr ungleich und höckerig, durch eine Menge exostotischer Auswüchse, welche sie bedecken. Eben so sind die rauhen Linien sehr stark entwickelt und höckerig. Auf den ersten Anblick scheint es, als ob der Knochen dicht hinter dem Gelenkkopfe gebrochen und, unvollkommen coaptirt, wieder geheilt wäre. Es scheint eine seitliche Verschiebung der Bruchstücke von vorn nach hinten stattgefunden zu haben; so dafs der Gelenkkopf den Stumpf des Schenkelhalses nur zur Hälfte etwa berührt, dieser an der vordern Seite mit einem scharfkantigen, etwa 5‴ hohen Vorsprung vorragt. Von oben nach unten scheint keine Verschiebung stattgefunden zu haben. Eben so bemerkt man, wenn man den Schenkelhals an seiner hintern Seite betrachtet, keinen Vorsprung, der dem an der vordern Seite entspricht. Schenkelkopf und Schenkelhals sind quer über, in der Richtung der Linie a, b, Fig. C, Taf. I durchschnitten. Der Durchschnitt zeigt, dafs, genau in der Richtung der Corticalsubstanz der Schenkelröhre, ein narbenähnlicher Streifen in die aufgelockerte Substanz des Schenkelhalses, dicht hinter dem Gelenkkopfe hineingeht, dafs jedoch

dieser Streifen bei weitem nicht die gegenüberliegende Seite erreicht, wie aus der Zeichnung Fig. C′, die vollkommen treu dem Originale nachgebildet ist, erhellt.

Nach dem Vorstehenden kann ich das fragliche Präparat nicht als einen Beweis für die knöcherne Vereinigung des Intracapsularbruches gelten lassen, bin vielmehr der Ansicht, dafs wir in ihm die Folge einer Hüftmuskelentzündung bei einem alten Subjecte, bei dem der Knochen schon anfing atrophisch zu werden, erblicken.

Wenn wir nach denselben Grundsätzen die übrigen Schenkelbeine, welche als Beispiele geheilter Intracapsularfracturen angeführt zu werden pflegen, einer Kritik unterwerfen, so ist es nicht schwer, nachzuweisen, dafs, wenigstens eine gute Zahl von ihnen, den Fracturen nicht angehören.

In dem Muséum d'anatomie pathologique de la faculté de méd. de Paris, tom. I, p. 212 pp., finden sich Taf. VIII, Fig. 2—5, bildliche Darstellungen von vier angeblich geheilten Intracapsularbrüchen. Bei Fig. 2 und 2a ist der Schenkelhals in den Trochanter eingekeilt. Bei Fig. 4 sind die Bruchflächen nur durch weiche Massen vereinigt. Die beiden übrigen endlich scheinen mir keine Fracturen gewesen zu sein. Von beiden gibt der Text keine nähere Auskunft über die Erscheinungen während des Lebens, die Abbildungen zeigen aber nur das, was man bei Interstitialresorptionen antrifft. Nr. 3 zeigt einen Fall von excentrischer Atrophie der Knochen, mit Depression des Gelenkkopfes, ohne Anschein von Callusausschwitzung auf der äufsern Fläche, aber mit einem narbenähnlichen Knochenstreifen auf dem Durchschnitte, an der Verbindung des Gelenkkopfes mit dem Schenkelhalse. An dem zweiten, Fig. 5, ist die winkliche Verbiegung, die ich oben beschrieben habe, bemerklich, im Innern aber nimmt die scheinbare Knochennarbe nur die untere Hälfte ein, erreicht den obern Rand nicht, sondern verliert sich in der diploetischen Substanz des Gelenkkopfes.

Ganz diesem ähnlich stellt sich der Fall dar, den E. Stanley (Lond. med. and chirurg. transact. Vol. 24, p. 13) beschreibt und abbildet. Das Präparat ist in der Sammlung des Bartholomäushospitals aufbewahrt. Es rührt von einem 82jährigen Manne her, der zwei Jahre vor seinem Tode, der durch ein chronisches Lungenübel erfolgte, auf die Hüfte gefallen und als Beinbruchkranker behandelt worden war. Nach zwei Monaten der Behandlung konnte er wieder gehen, der Fufs war aber um $1\frac{1}{2}''$ verkürzt und stark nach aufsen gedreht. Die Section zeigte die Capsel sehr verdickt, dicht an dem Knochen anliegend, den Schenkelhals gänzlich geschwunden. Ueber den Zustand des Acetabulums und der Darmbeinschaufel wird leider nichts angegeben. Nach der Abbildung ist der Gelenkkopf etwas difformirt, von oben her abgeplattet, nach dem Trochanter minor so weit herabgedrückt, dafs

er diesen gerade berührt; der Schenkelhals ist verkürzt und im Winkel gebogen. Die Trochanteren und die rauhen Linien sind stark mit exostotischen Auswüchsen besetzt. An dem Durchschnitte sieht man, dafs die Corticalschichte des Trochanter minor sich eine Strecke weit in die Verbindungslinie zwischen dem Gelenkkopfe und dem Schenkelhals forterstreckt, den obern Rand des letztern aber bei weitem nicht erreicht. Die anscheinende Narbe ist also nichts als die Corticalschichte, die von dem Trochanter minor ausgeht.

Amesburg führt vier Specimina geheilter Schenkelhalsbrüche auf.

Die erste Beobachtung, von Langstaff mitgetheilt, findet sich auch im Orginale in Lond. med. and surg. transact. Vol. XIII, p. 2, Taf. II, Fig. 2 und 3. Das Präparat rührt von einem alten Weibe her, welches vor ihrem Tode zwölf Monate lang als Beinbruchkranke behandelt worden war. Das kranke Bein war zuletzt $2\frac{1}{2}''$ kürzer als das andere. Der Gelenkkopf steht viel tiefer, als der Trochanter major; jener ist etwas difformirt, von oben her abgeplattet und an der Stelle der Knorpel mit emaillirten Knochenplatten bedeckt. Der Schenkelhals bildet dicht hinter dem Gelenkkopfe den stachelförmigen Vorsprung, den wir auch unter andern an dem Präparate Taf. III, Fig. 1 sehen.

An dem Durchschnitte sieht man, dafs ein narbenähnlicher Streif in der Richtung der Corticalsubstanz der Schenkelröhre die Gränze zwischen Schenkelkopf und Trochanter bildet, die Zeichnung ist jedoch nicht deutlich genug, um mit Sicherheit über seine Entstehung absprechen zu können, doch neige ich mich zu der Ansicht, dafs sie nicht von einer Fractur abhing. Auch von der zweiten, von Brulatour mitgetheilt, kenne ich keine Abbildung; aus der Beschreibung kann ich nicht auf unzweifelhafte Weise entnehmen, dafs sie sich wirklich auf einen geheilten Schenkelhalsbruch und nicht auf blofse Interstitialresorption nach Hüftquetschung bezieht.

Die beiden letzten Beispiele nach Chorley und Field scheinen wirklich Fracturen mit Dislocation von oben nach unten gewesen zu sein, so weit sich aus den mangelhaften Abbildungen und Beschreibungen, die Froriep, chir. Kupfertafeln, gibt, entnehmen läfst.

Einige andere Beispiele, welche für die Möglichkeit der festen Consolidation der Intracapsularbrüche angeführt zu werden pflegen, sind mir nicht näher, weil nur die betreffende Literatur nicht zur Hand steht, bekannt geworden, so dafs ich aufser Stand bin, ein bestimmtes Urtheil über dieselben zu geben. So die Fälle, welche Brüninghausen (über den Bruch des Schenkelhalsbeins), Brugmans (Nieuve Verhandelingen der eerste Klasse van het Konnigligk-Nederlandsche Institut. Eerste Deel. Amsterd. 1827) anführt; ein Beispiel aus der Sammlung der med.-chir. Academie zu Dresden, beschrieben med. Zeitschrift für Natur und

Heilkunde, Bd. III, H. 3; ein Präparat aus dem Museum zu Chatham (a fasciculus containing nine lithographie anatomical drawings from preparations in the museum of Chatham. London 1824).

Andere, die gewöhnlich mit unter den Beweisen aufgeführt werden, gehören nicht hierher, da sie Brüche aufser der Kapsel und durch die Trochanteren, oder Einkeilungen des Schenkelhalses in den Trochanter darstellen. So die Beobachtungen von Fawdington (Lond. med. Gaz. Vol. 14), Gulliver (Edinburgh med. and surg. Journ. Oct. 1836), Liston (Edinb. med. and surg. Journ. 1820), Roux (Froriep chirurg. Kupfertafeln, X, Fig. 4), Bonn, (tabulae ossium morbosorum, tab. 14 etc. etc.). Oder es liegen nur ungenügende Notizen vor, wie von dem Präparate, von welchem Chelius erwähnt, es sei in seinem Besitze und der Beobachtung von Begbie (Froriep N. Bd. 13). Von letzterer glaubte Cooper, dafs sie sich nicht auf Fractur, sondern auf Interstitialresorption beziehe.

Wenn die Voraussetzungen über den Sitz und das Wesen der von mir beschriebenen Krankheit richtig sind, so mufs es nicht schwer fallen, den richtigen Weg zur Behandlung zu finden. Die Behandlung, die ich in den seit mehren Jahren ziemlich zahlreich beobachteten Fällen eingeschlagen habe, hat mir diese Voraussetzungen immer bestätigt, denn immer war ihr Erfolg ein sehr rascher und augenscheinlicher und immer gelang es durch die von mir gewählte Methode, alle die Störungen in kurzer Zeit zu beseitigen, welche nicht schon von unheilbar gewordenen Veränderungen in der Form des knöchernen Apparates abhingen. — Die Störungen in den Muskeln, ihre zu grofse Reizbarkeit, permanente Contraction, ihre Verkürzung und Steifheit durch organisch gewordene Exsudate zwischen ihren Fasern, sind die primären und die Ursachen der spätern Veränderungen des Gelenkes, seiner Knochen, Knorpel und Bänder. Wenn jene vorweg beseitigt sind, so ist somit auch die Ursache des Fortbestandes des krankhaften Zustandes im Gelenke gehoben, dieser schwindet demnach von selbst, oder seine Beseitigung macht wenigstens keine Schwierigkeit mehr. Je früher und je vollständiger der gereizte und contrahirte Zustand der Muskeln gekoben wird, desto geringere Folgen hinterläfst die Krankheit in Bezug auf die Form des Gelenkes, häufig bleiben diese überhaupt nur defshalb zurück, weil die Behandlung im Anfange nicht energisch genug war.

Nur selten sind allgemeine Complicationen, namentlich allgemeine rheumatische Störungen zu bekämpfen, gewöhnlich ist, selbst dann, wenn die Krankheit durch eine Erkältung entstanden ist, der allgemeine und fieberhafte rheumatische Zustand verschwunden und die Krankheit hat sich auf das eine Gelenk beschränkt. Wo jedoch in frischen Fällen solche allgemeine rheumatische Complicationen noch be-

stehen, da haben mir Brechweinstein in grofsen Dosen, Calomel mit Goldschwefel, allgemeine warme Wasser und Dunstbäder, am meisten genützt.

Wo jedoch solche allgemeine Complicationen nicht aufzufinden sind, da ist die Behandlung eine sehr einfache. Die kranken Muskeln müssen möglichst vollständig zur Ruhe gebracht werden. Horizontale Lage im Bett, oder auf einem Sopha, die der Kranke in acuten Fällen ununterbrochen, bei chronischen wenigstens so anhaltend, wie immer möglich beobachten mufs, genügen fast immer. Bei vielen Hüftquetschungen und Hüftmuskelentzündungen, die für Schenkelhalsbrüche gehalten werden, bewirkt die absolute Ruhe, zu welcher die Kranken in ihrem Verbande gezwungen werden, endlich und mit grofsen Beschwerden für den Verletzten, den Grad von Heilung, d. h. mit zurückbleibender Verkürzung nnd Schwerbeweglichkeit, der in solchen Fällen gewöhnlich erlangt wird. Absolute Ruhe, wie sie durch die Schwebe, oder einen Extensionsverband erlangt werden kann, ist nie, namentlich nicht in chronischen Fällen, nothwendig. Man wird daher diese Maschinen nur dann anwenden, wenn und so lange die Diagnose zweifelhaft ist.

Nächst der möglichst streng beobachteten Ruhe bilden, zumal in frischen und acuten, aber auch in chronischen Fällen, locale Blutentleerungen nach meinen Erfahrungen das Hauptmittel zur Heilung. Man mufs bei ihrer Anwendung sich lediglich, nächst den allgemeinen Rücksichten, nach der Besserung der Beweglichkeit, die durch sie erlangt wird, richten. Sehr oft ist schon seit langem das Gelenk weder heifs, noch, zumal in der Ruhe, schmerzhaft, wenn eine neue locale Blutentleerung doch eine ganz unmittelbare und sehr wesentliche Besserung der Beweglichkeit bewirkt. Die zweckmäfsigste Stelle zur Blutentziehung zeigen die am meisten gespannten und bei Bewegungen und Zerrungen empfindlichen Muskeln an. Oft ist aus den meisten derselben die Empfindlichkeit und Steifheit gänzlich verschwunden, während sie in einigen andern noch fortbesteht, auf die man defshalb die Blutegel, oder Schröpfköpfe ansetzen mufs. Besonders in acuten, frisch entstandenen Fällen, halte ich es für gerathen, so lange es das Allgemeinbefinden des Kranken zuläfst, die localen Blutentleerungen, etwa in Zwischenräumen von 3 bis 4 Tagen, rasch auf einander folgen zu lassen, damit sich keine plastischen Exsudate zwischen den Muskelfasern bilden und die gebildeten vollkommen organisiren können, oder baldigst wieder resorbirt werden. Ununterbrochene Anwendung von erweichenden und narcotischen Cataplasmen und täglich mehrmaligen Dunstbädern, haben in den von mir beobachteten Fällen immer günstige Wirkungen gehabt. Einreibungen von Fett, Mercurialsalbe, narcotischen Extracten, schienen von untergeordneter Wirksamkeit zu sein; Ableitungen durch Blasenpflaster, oder das Glüheisen, haben mir nie etwas geholfen, im Gegentheile schienen sie häufig zu schaden,

die Schwerbeweglichkeit zu vermehren, indem sie statt von der Tiefe abzuleiten, die Irritation in den allzu nahe liegenden Muskeln vermehren. Mehrfache, sehr vorsichtig angestellte Versuche mit ihnen, haben mir immer dieses Resultat gegeben.

Gewöhnlich gelangt man vermittelst dieser Behandlungsmethode sehr rasch zu einem gewissen Grade der Besserung, so dafs der Kranke mit viel gröfserer Leichtigkeit und Gelenkigkeit und ohne Schmerz zu gehen vermag, bei dem Gehen das frühere Knarren nicht mehr wahrnimmt, sich leicht und viel tiefer als früher zu bücken, oder den Schenkel gegen den Leib anzuziehen vermag, während die Verkürzung jedoch ganz unverändert bleibt. Bei diesem Grade der Besserung angelangt, führen weitere Versuche, mit den bisher gebrauchten Mitteln, die Besserung nur sehr langsam fort, wenn sie nicht ganz aufhört Fortschritte zu machen, denn man ist nun zu dem Punkte gelangt, wo es sich, um die Besserung zu vervollkommenen, darum handeln würde, schon organisirte Entzündungsproducte, die sich zwischen die Muskelfasern abgelagert haben, sowie die Veränderungen in der Gestalt und Richtung der Knochen, die Knochen- und Knorpelablagerungen zu beseitigen und zur Norm zurückzuführen. Dafs manche dieser Abnormitäten gar nicht beseitigt, andere nur sehr langsam verändert werden können, versteht sich von selbst. Fortgesetzter Gebrauch der einfach fettigen, narcotischen und mercuriellen Salben, der narcotischen Cataplasmen, Dunst- und russischen Bäder, so wie fleifsiges Massiren und Streichen der gespannten Muskeln, hilft einiges, doch wird man endlich auf einen Punkt gelangen, wo die Macht der Kunst zu Ende ist und der Kranke mit der Aufgabe, sein Glied möglichst zu schonen, um Recidive zu verhindern, die sonst aufserordentlich leicht eintreten, entlassen werden mufs. Von der Durchschneidung der gespannten Muskelbäuche erwarte ich keine Hülfe und habe sie nie versucht, weil es bei der grofsen Zahl der gleichzeitig leidenden Muskeln, ihrer grofsen Breite und tiefen Lage schwer, ja unmöglich sein möchte, sie vollkommen zu trennen und weil aufserdem diese Muskeln, die Glutaen besonders, schon nach ihrer natürlichen Anheftungsweise, noch mehr aber bei ihrer durch organisch gewordene Exsudate vermehrten Unbeweglichkeit, nach dem Schnitte sich doch nicht weit zurückziehen könnten, die Zwischensubstanz also doch nicht breit ausfallen würde.

Ich lasse dieser allgemeinen Darstellung nun noch die Beschreibung eines Falles nachfolgen, um durch ihn den Beleg für das Gesagte und die Wirksamkeit der von mir angegebenen Behandlungsmethode zu liefern.

K. R., ein 19jähriger, kräftiger Bauernbursche von blühendem Aussehen, der früher nie bedeutend krank gewesen sein will, nie an Scropheln, oder Rheumatismen litt, fiel im Juni des Jahres 1846, beim Herabgehen von einer Treppe, auf

die linke Hüfte. Er fühlte sogleich heftigen Schmerz, war unfähig sich zu erheben, vermochte jedoch, von zwei Männern unter den Armen unterstützt, das verletzte Bein nachschleifend, zu seinem Bette zu gelangen. In den nächsten zwei Tagen nahm die Schwerbeweglichkeit bis zur völligen Unbeweglichkeit zu, besserte sich aber sodann wieder, so dafs gegen den achten Tag hin der Kranke schon wieder an Krücken im Zimmer herumgehen konnte. Blasenpflaster und verschiedene Salben zum Einreiben, die er von seinen Aerzten erhielt, besserten in diesem Zustande nichts Wesentliches und der Kranke blieb wegen der Steifheit und Schmerzhaftigkeit seines linken Schenkels unvermögend, seine gewöhnlichen Arbeiten zu besorgen. Die Schmerzen nahmen nach und nach ab, bis sie bei ruhigem Verhalten, im Sitzen und Liegen fast unmerklich waren. Beim Gehen erschienen die Schmerzen von neuem, waren Morgens am heftigsten, verloren sich aber, wenn der Gang etwa eine Viertelstunde lang fortgesetzt wurde. Die am meisten schmerzhaften Punkte waren die Insertionen des Rectus femoris an der Kniescheibe, des Pectineus an der innern Fläche des Schenkels und am Kamme des Darmbeines, besonders nach der Spina anterior zu. Bei jedem Versuche zu Anstrengungen entstand Muskelzittern. Ungefähr vier Wochen nach seiner Verletzung bemerkte der Kranke beim Auftreten tiefsitzende Schmerzen im Gelenke selbst, beim Drucke unter dem Ligamentum Poupartii und dafs das Bein allmählig kürzer werde.

Von da an nahm die Verkürzung und Steifheit des Schenkels immer zu. Ungefähr sechs Monate nach seiner Verletzung kam der Kranke in das hiesige academische Hospital. Sein Zustand war nun folgender. Er sah blühend, gesund und wohlgenährt aus, Appetit und Verdauung waren vollkommen in Ordnung, der Puls nicht fieberhaft; er ging, stark hinkend, an einem Stocke, beschwerlich, langsam und mit Schmerzen, wobei er den Fufs etwas nach aufsen gewendet und auf die Fufsspitze aufsetzte; vermochte jedoch leicht mit der ganzen Sohle aufzutreten. Die ersten Schritte waren dem Kranken am schmerzhaftesten, mit der fortgesetzten Bewegung verloren sich die Schmerzen und die Beweglichkeit besserte sich etwas. Beim Gehen hörte, oder fühlte der Kranke ein eigenthümliches Knarren in dem Gelenke, welches sich, wenn die Bewegung fortgesetzt wurde, nach und nach verlor. Die Beweglichkeit des Schenkels in der Hüfte war sehr gering. Der Kranke vermochte, wenn er sich nach vorn beugte, mit seinen Fingerspitzen kaum das Knie zu erreichen, das Vorwärtsschreiten bewirkte er fast nur durch Drehung der Beckenachse; Emporheben des Schenkels hob, wenn der Kranke auf dem Rücken lag, den ganzen Körper mit. Horizontal ausgestreckt im Bett liegend, konnte der Kranke zwar den kranken Schenkel von dem gesunden entfernen und über diesen herüberschlagen, aber kaum nur und mit Anstrengung, zitternd, die Ferse 2—3‴

von der Matrazze langsam erheben und einige Secunden in der Höhe halten. Die Schmerzen in der Hüfte waren, aufser bei Bewegungen, sehr gering, fast nur ein Gefühl von fortwährender Spannung und Hitze, jede Bewegung aber, oder Zerrung und Spannung der contrahirten und unter der Haut vorspringenden Muskeln, besonders der Glutaen und des Pectineus, steigerten die Schmerzen auf eine sehr markirte Weise, eben so wurde ein tiefer Druck unter dem Poupartischen Bande, gegen das Gelenk hin, schmerzhaft empfunden. Die Stellung der Beckenachsen war nicht, oder doch nur sehr wenig verändert, auf der kranken Seite vielleicht etwas, bis zu 2--3‴ erhoben, der Oberkörper nicht vorgebeugt, oder der Schenkel gegen den Leib angezogen. Die Falten an der Hinterbacke standen in gleicher Höhe und waren an der kranken Seite nur etwas weniger tief und lang, als auf der gesunden. Fufsspitze und Kniescheibe sind etwas nach aufsen gedreht. Die Muskeln an der linken Hüfte und dem ganzen Oberschenkel sind etwas abgemagert, hart und straff. Am meisten und fast steinhart, unbeweglich, springt die Portion des Glutaeus maximus vor, welche von dem Trochanter major zur Spina anterior superior geht. Wenn der Kranke vollkommen gerade ausgestreckt liegt und jede Drehung der Beckenachsen ausgeglichen ist, beide Darmbeinstacheln vollkommen in derselben Höhe und Stellung sich befinden, so erscheint der kranke Schenkel um einen vollen Zoll verkürzt, dem entspricht, dafs der Trochanter der linken Seite bemerklich mehr nach vorn und oben steht. Entfernung des Trochanter von den Dornfortsätzen der Kreuzbeinwirbel auf der gesunden Seite $5\frac{3}{4}''$, von der Spina anterior ossis ilei, $3\frac{3}{4}''$ auf der kranken Seite mifst erstere Entfernung 5, letztere 3″.

Es wurden verordnet (4. Decemb.) 25 Schröpfköpfe um die linke Hüfte und grofse Cataplasmen von Cicuta.

Am 5. December bedeutende Besserung. Die Schmerzen sind viel geringer, der Kranke kann den Schenkel ungefähr $1\frac{1}{2}$ Fufs hoch von der Matrazze schnell mit Leichtigkeit erheben und viel länger, ohne zu zittern, in der Höhe halten. Die Umschläge werden fortgesetzt.

Am 6. December. Die Besserung ist fortgeschritten, die Schmerzen sind sehr gering; es werden von neuem 12 Schröpfköpfe auf die noch am meisten schmerzhaften und gespannten Muskelpartien angesetzt, aufserdem täglich dreimal ein Dunstbad und Einreibung einer Salbe aus Fett, Ung. mercuriale und de digital. purpur. verordnet.

Die Besserung schreitet ununterbrochen fort. Am 10. Dec. kann der Kranke mit ziemlicher Leichtigkeit und ohne Stock gehen, neigt jedoch dabei die Hüfte und den Oberkörper etwas nach der leidenden Seite. Die Schmerzen und das Crepitiren bei Bewegungen sind gänzlich verschwunden. Beim Bücken vermag

der Kranke etwa bis zur Hälfte des Unterschenkels zu greifen. Die Muskeln sind viel weniger straff und gespannt, ein tiefer Druck in der Inguinalgegend erregt keinen Schmerz mehr. Es werden von neuem 8 Schröpfköpfe auf die Hüfte verordnet und mit den Umschlägen, Dunstbädern und Einreibungen fortgefahren.

Am 14. Dec. sind die Bewegungen vollkommen leicht, rasch und schmerzlos, doch vermag der Kranke den Schenkel nur bis zu einem gewissen Grade zu beugen, so dafs er mit den Fingerspitzen etwa bis unter das untere Ende der Muskelbäuche, der Wadenmuskeln greifen kann. Ein festes Hindernifs, wie bei dem Aneinanderstofsen zweier Knochen, hindert ihn am tiefern Bücken. Er verlangt entlassen zu werden, welchem Wunsche man am 16. December willfährt.

C. Lichtenberger'sche Buchdruckerei (W. Keller) in Gieſsen.

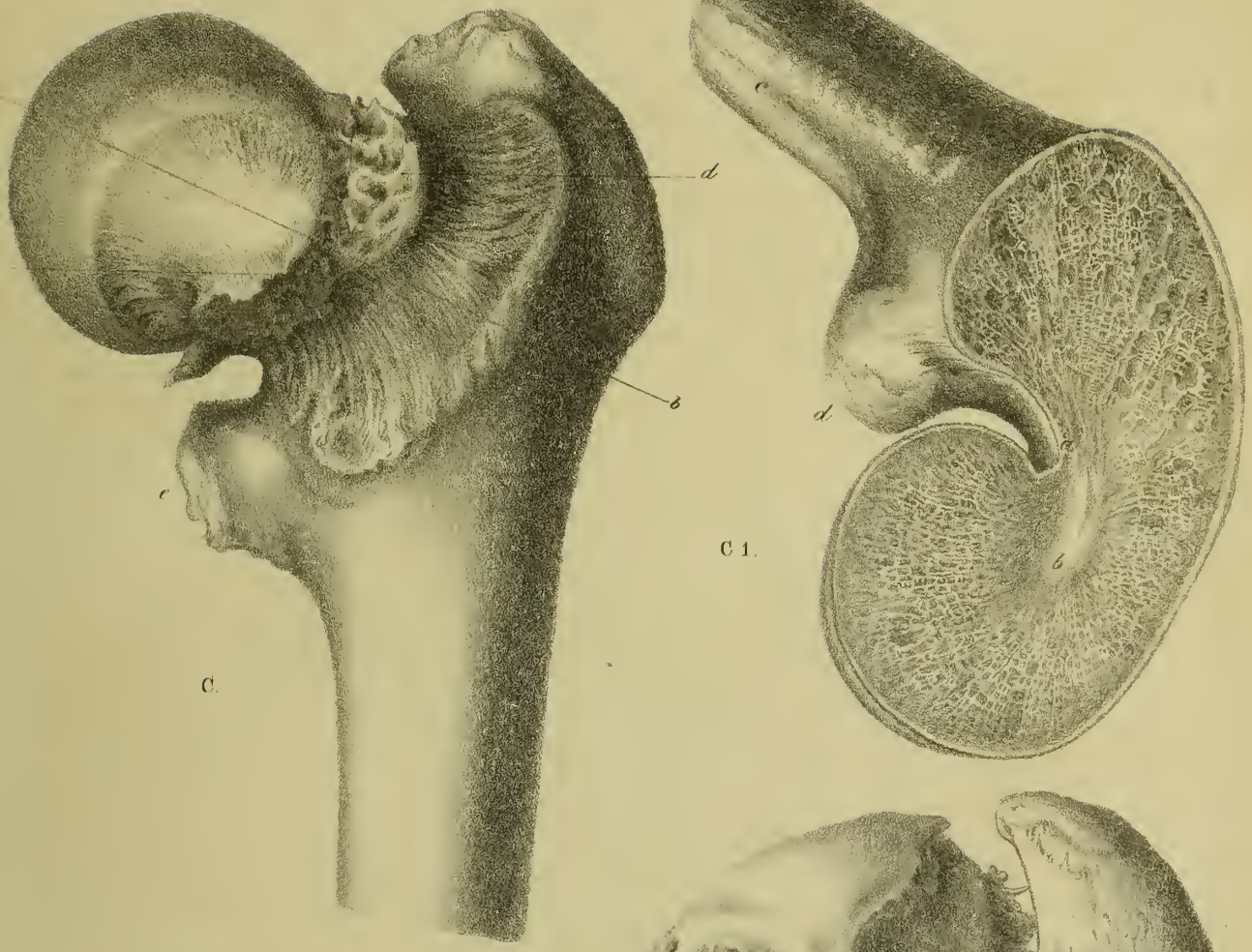

C.

C 1.

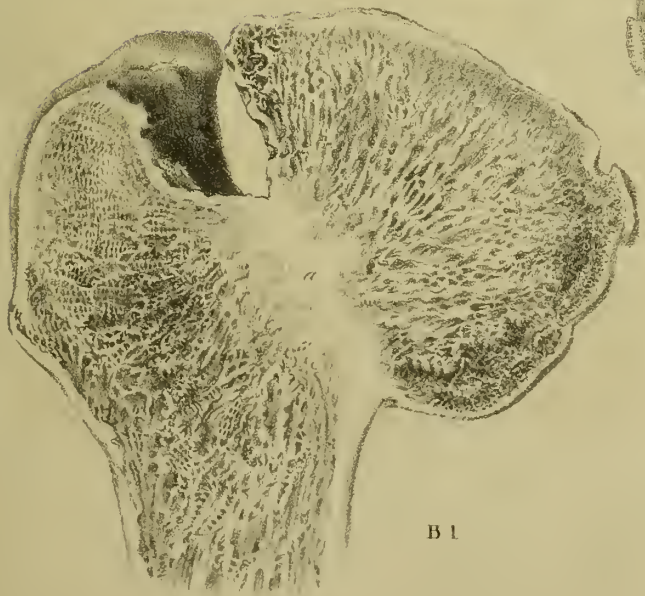

B 1.

B

Lith. Anstalt von M. Frommann in Darmstadt

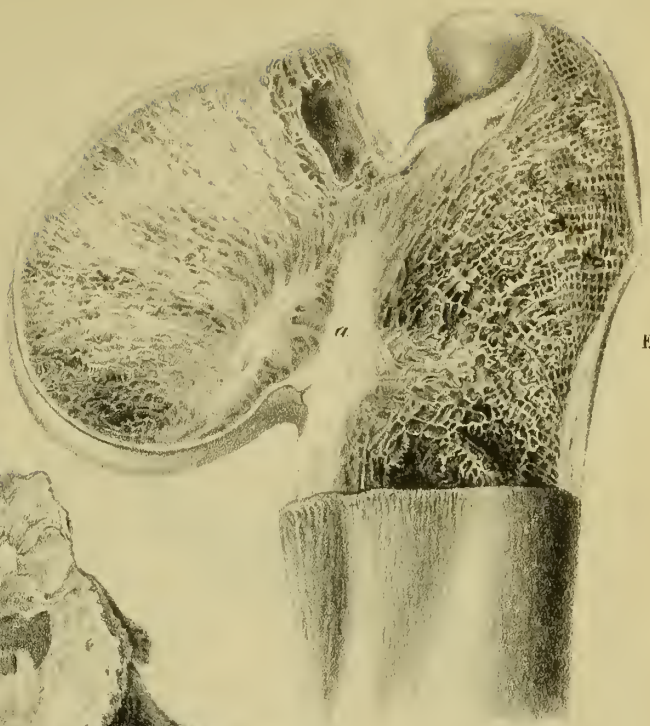

F. 1.

F. 2.

F. 3.¹

F. 3.

F. 4.

F. 1.

F. 1'

F. 3.

F. 2.

F. 3'

Lith. Anstalt von M. Frommann in Darmstadt.